

# POZVÁNKA

XII. workshop mnohočetný myelom  
s mezinárodní účastí a Roční setkání  
České myelomové skupiny

Pořadatel:  
Lékařská fakulta Masarykovy univerzity  
Česká myelomová skupina (CMG)  
člen ČHS ČLS JEP

Za podpory:  
Celgene s.r.o.

## Edukační blok

**Současné přístupy a perspektivy v léčbě  
mnohočetného myelomu imunomodulačními léky**

**12. dubna 2014, od 14.30 do 16.30 hod**  
v sále Aurelius, Hotel Galant, Mlýnská 2, Mikulov



# INTENZIFIKACE A DLOUHODOBÁ UDRŽOVACÍ LÉČBA LENALIDOMIDEM PO ASCT

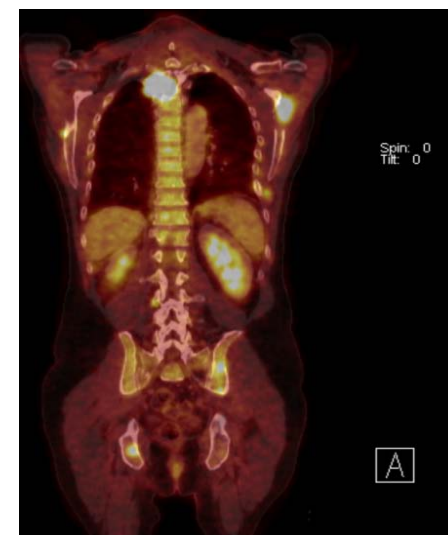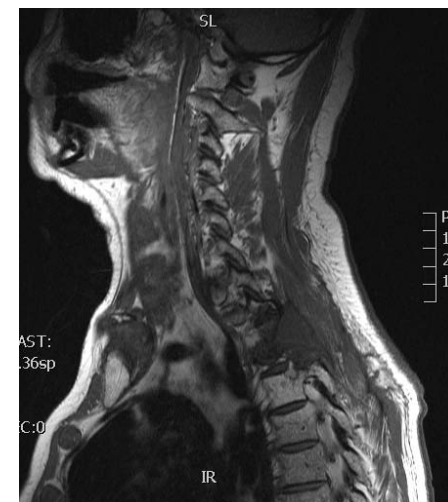# Kazuistika - anamnéza

- **Mnohočetný myelom IgG kappa, st. IIIA (DS), ISS 1**
- Muž: 58 let
- **OA:**
  - ▣ Lymeská borelioza
- **FA:**
  - ▣ sine
- **RA,AA,SA,PA:**
  - ▣ bez pozoruhodností
- **Návyky:**
  - ▣ „stopkuřák“
  - ▣ alkohol občas

# Kazuistika - anamnéza

## □ NO:

- Od léta 2011 z plného zdraví bolesti Th páteře difúzně, od 11/2011 omezení v pohybu, nemohl zvednou ruce nad hlavu, zkoušel rehabilitovat, ale bolest se ještě zhoršila. Bral analgetika (*Ibuprofen*, *Aulin*) s minimální úlevou.
- Od ledna 2012 další zhoršení – navíc slabost a nejistota v dolních končetinách, parestezie od pasu distálně .
- **MRI** - nález infiltrace Th3 s propagací mas do páteřního kanálu a paravertebrálně s kompresí míchy a postižení C7, Th4, 6, 8, 11a žebr.
- **PET/CT** - nález osteolýzy Th3 s měkkotkáňovou složkou, aktivita v obratlových tělech a kostech sternu, lopatek, žeber, pánve, vyjádřeno podezření na mnohočetný myelom.
- Podezření na MM dle zvýšené CB 102,4g/l a vyšší kalcémie Ca 2 7mmol/l

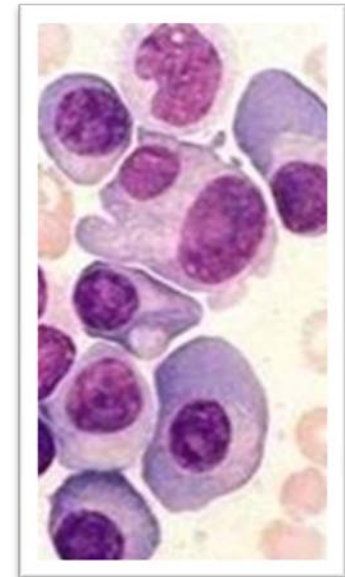
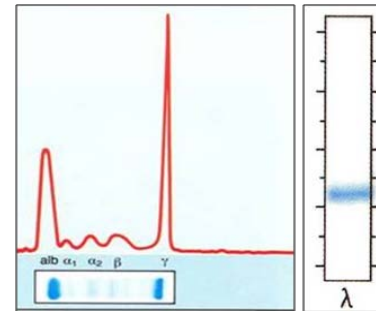


# První hospitalizace

- **DG:**
  - ▣ **Mnohočetný myelom IgG kappa, st. IIIA (DS), ISS 1**

- **Vstupní nálezy:**

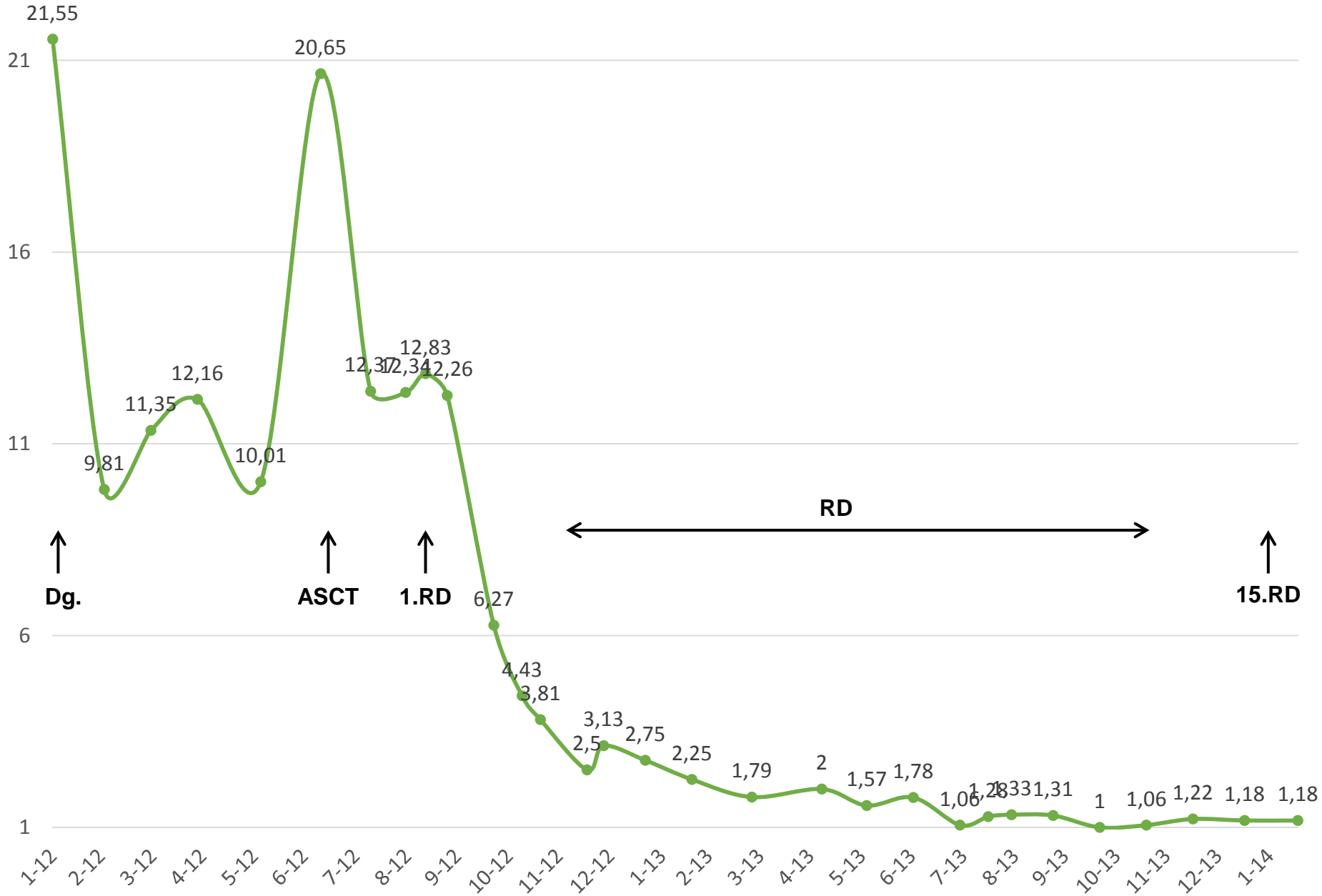
- ▣ SE 130/h
- ▣ CB 102,4 g/l
- ▣ MIG 21,5 g/l
- ▣ Ca 2,7 mmol/l
- ▣ Kr 90 umol/l
- ▣ HB 125 g/l
- ▣ B2M 1,38 mg/l
- ▣ Albumin 47 g/l
- ▣ Pb (kostní dřeň) 54% (TB 60%)
- ▣ Kappa free 84,8 mg/l
- ▣ Lambda free 1,14 mg/l
- ▣ Kappa / Lambda 70,6



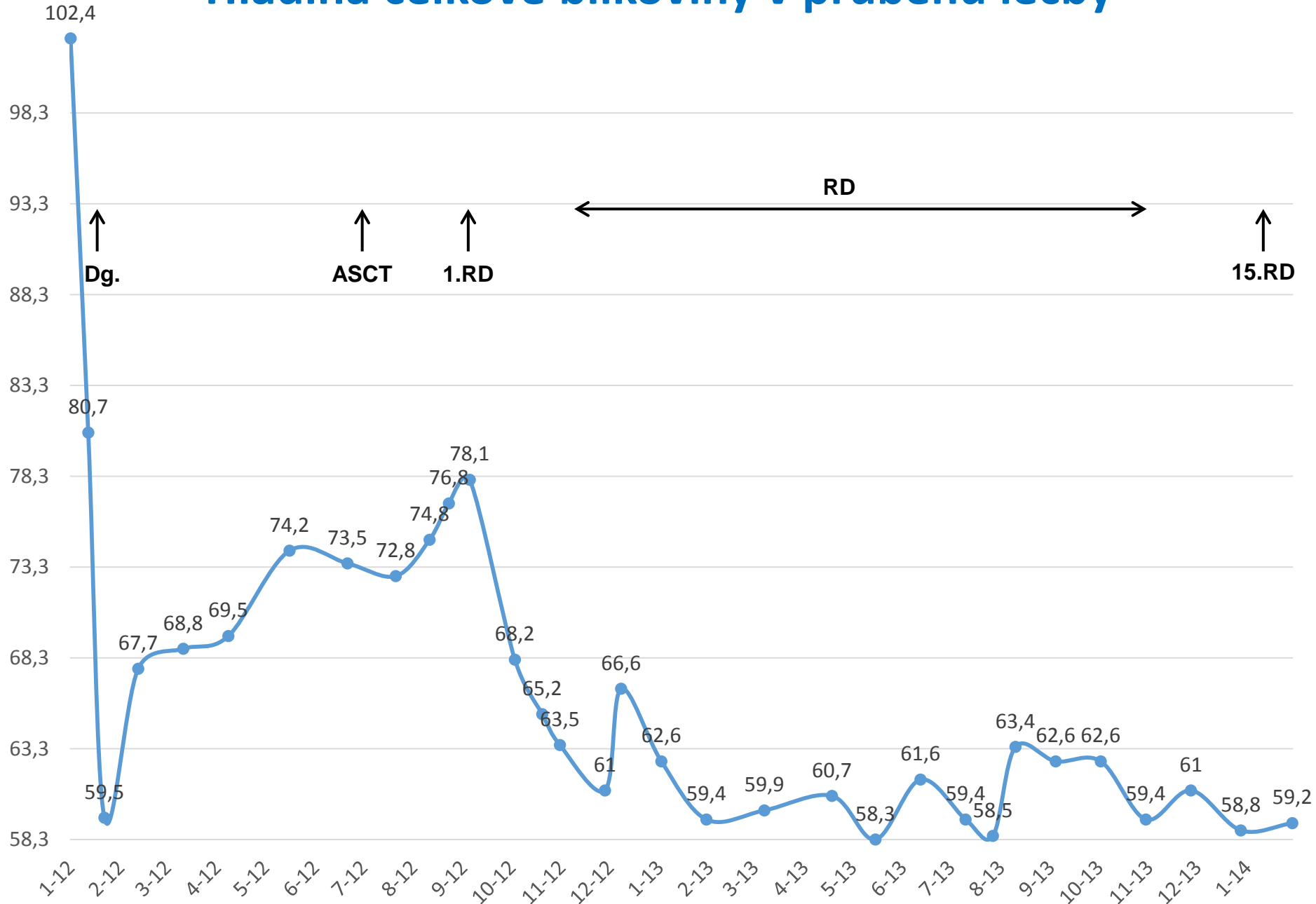
# Léčba mnohočetného myelomu

- **Mnohočetný myelom IgG kappa, st. IIIA (DS), ISS 1**
- **VD (*Velcade, Dexametazon*) 1x**
  - ▣ neurochirurgická operace pro myelomové masy Th 3, odstraněn procesus spinosus Th3, hemilaminektomie Th 3 a částečně Th4
  - ▣ paliativní radioterapie Th2-4, celkem 30Gy
- **VD (*Velcade, Dexametazon*) 1x**
- **BAD (*bortezomib ,adriablastin, dexametazon*) 2x**
  - ▣ **dosaženo PR**
- **HD-CFA** - sběr kmenových buněk
- **ASCT** - autologní transpl. periferních kmenových buněk
- **Konsolidace RD (*Revlimid, Dexametazon*)**
- **Pokračující léčba RD (*Revlimid, Dexametazon*)**
- Lázeňská rehabilitace v Karlově Studánce

# Hladina paraproteinů (MIG) v průběhu léčby

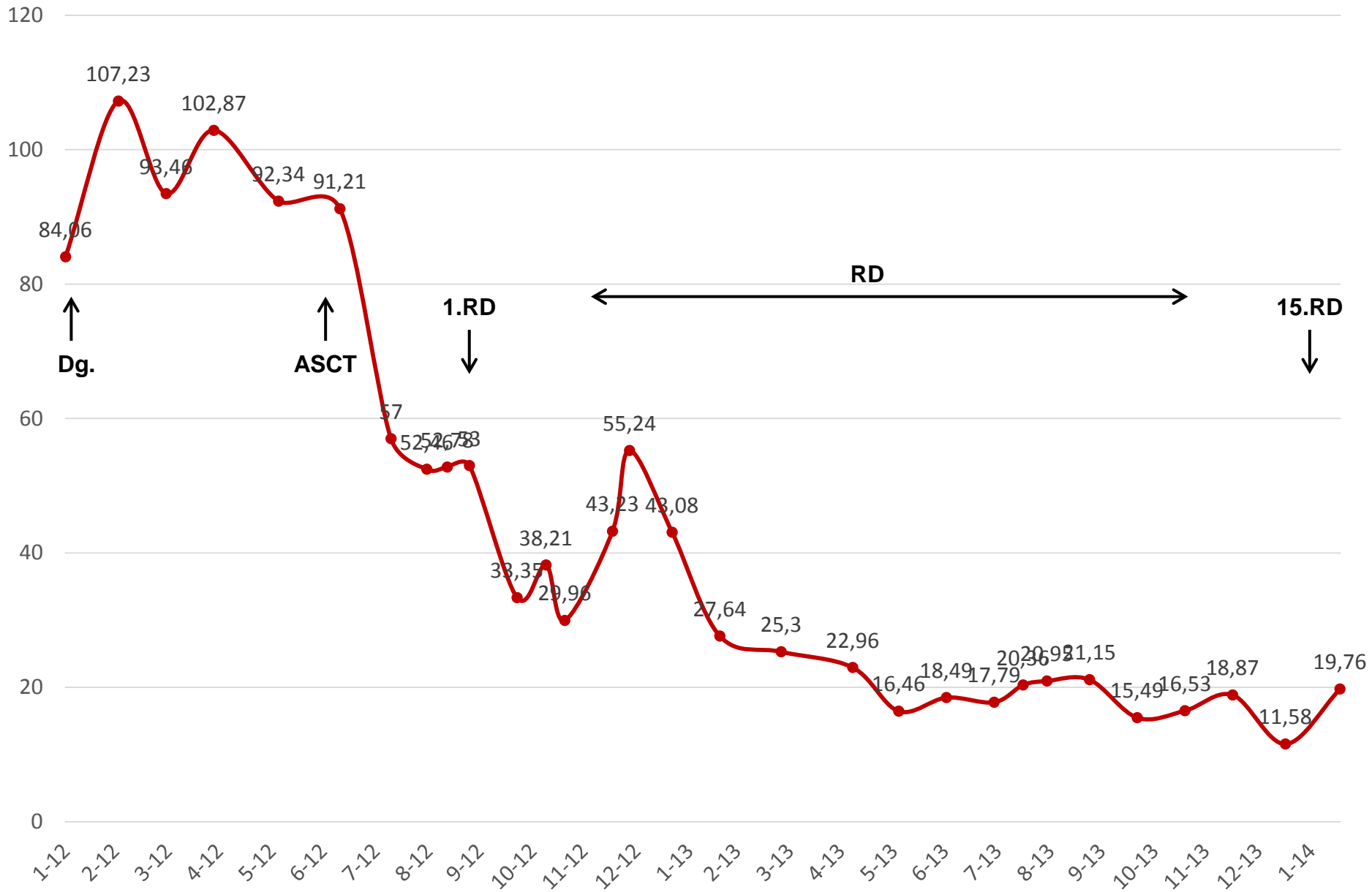


# Hladina celkové bílkoviny v průběhu léčby

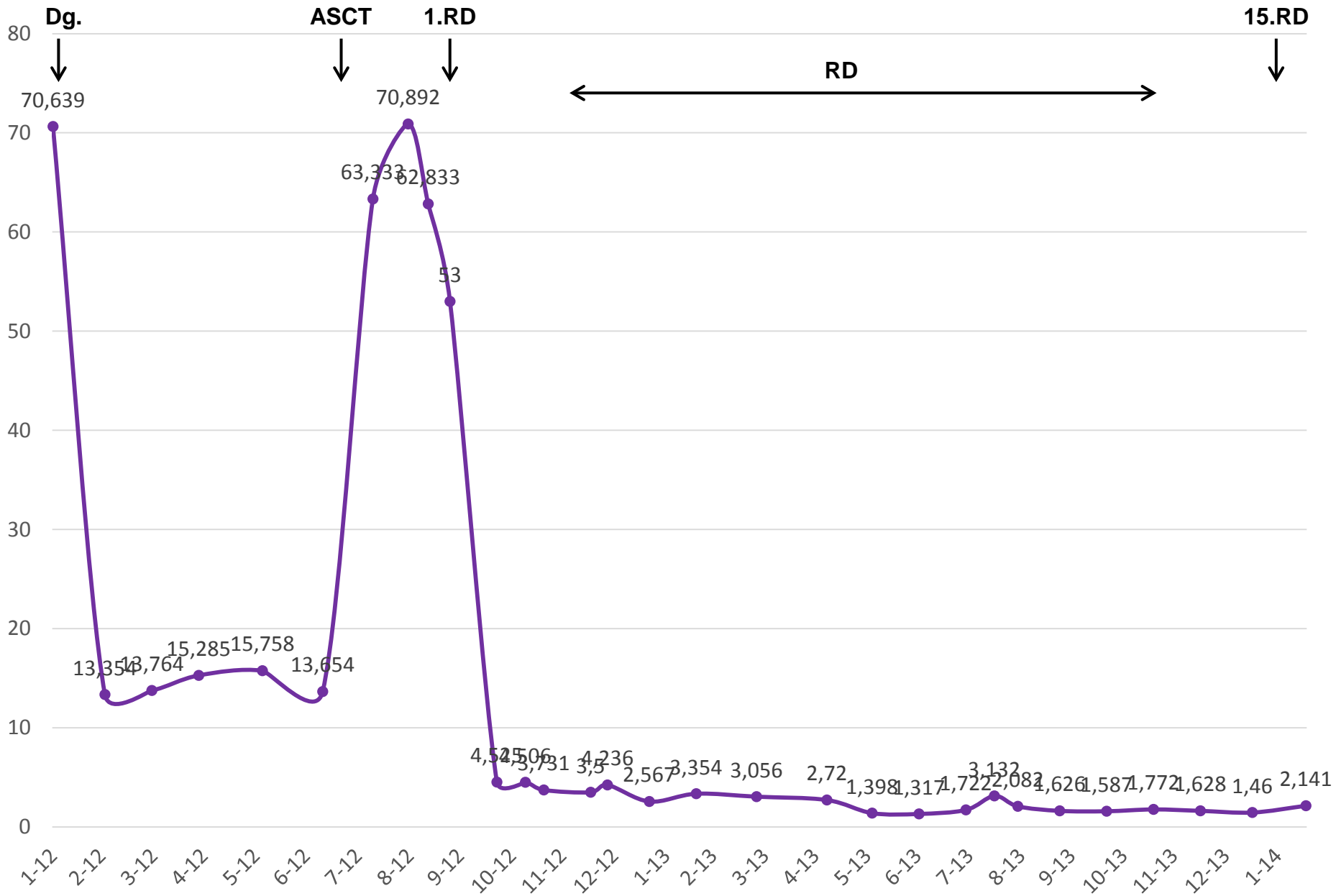




# Hladina Kappa free v průběhu léčby



# Poměr Kappa / Lambda v průběhu léčby

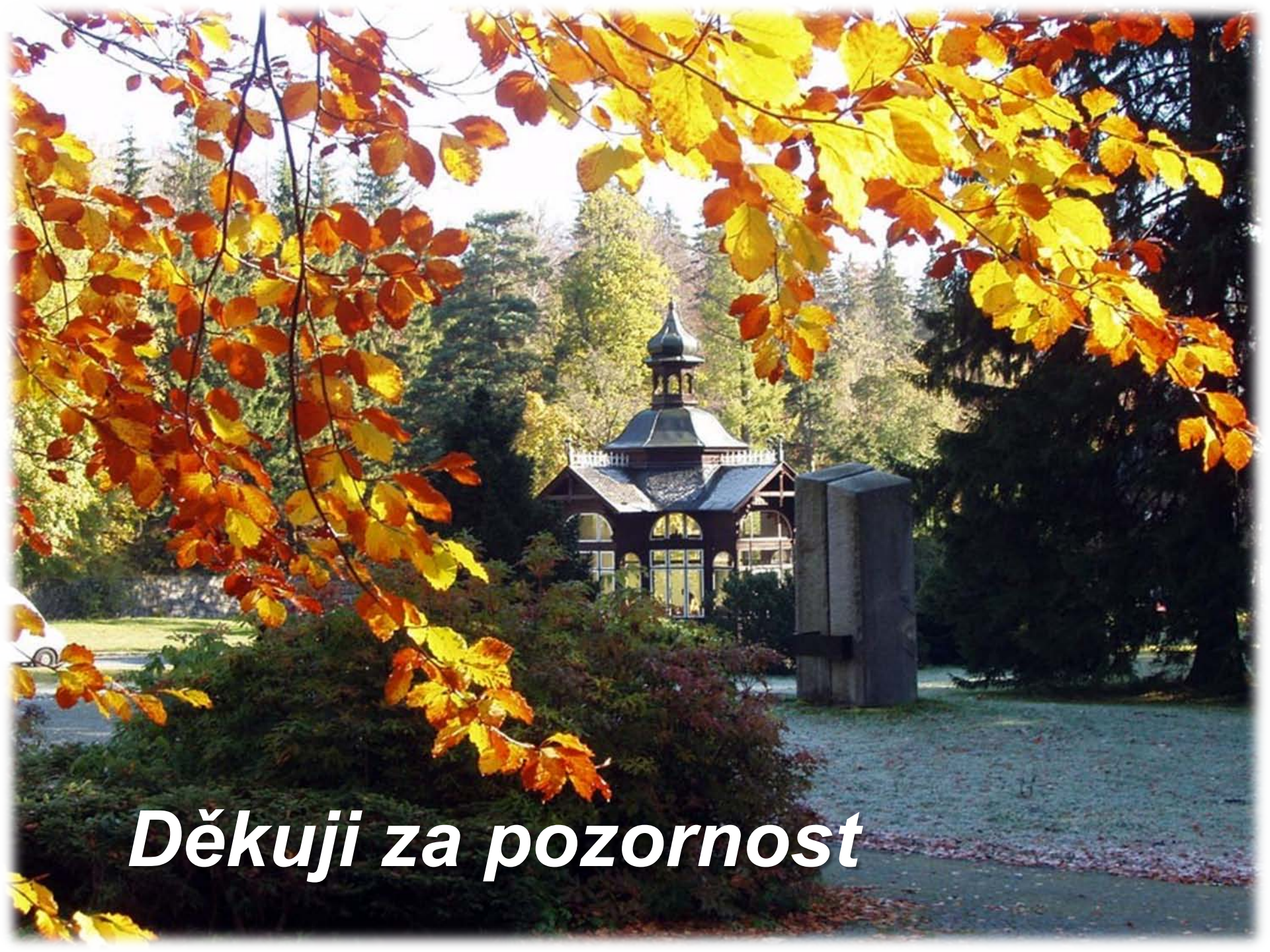

# Průběh onemocnění

- ▣ V průběhu udržovací léčby přetrvává stabilní velmi nízká hodnota paraproteinu v séru
- ▣ Došlo k normalizaci volných lehkých řetězců v séru
- ▣ Nemocný je bez potíží

# Závěr

- **Revlimid prokázal výrazný potenciál v intenzifikaci po ASCT a dlouhodobé udržovací léčbě u nemocného se vstupním nálezem extramedulární nádorové propagace do páteřního kanálu a s jen částečnou reakcí na vstupní indukční léčbu s Bortezomibem a ASCT**
- **Dávku Revlimidu 25mg nebylo nutné v průběhu terapie redukovat.**
- **Navozená remise onemocnění zlepšila výrazně kvalitu života nemocného**



***Děkuji za pozornost***