

Operace pro myelom na Ortopedické klinice FN Brno

Chaloupka, R., Grosman, R., Tichý, V.



University Hospital Brno, Orthopaedic Dept Brno-Bohunice

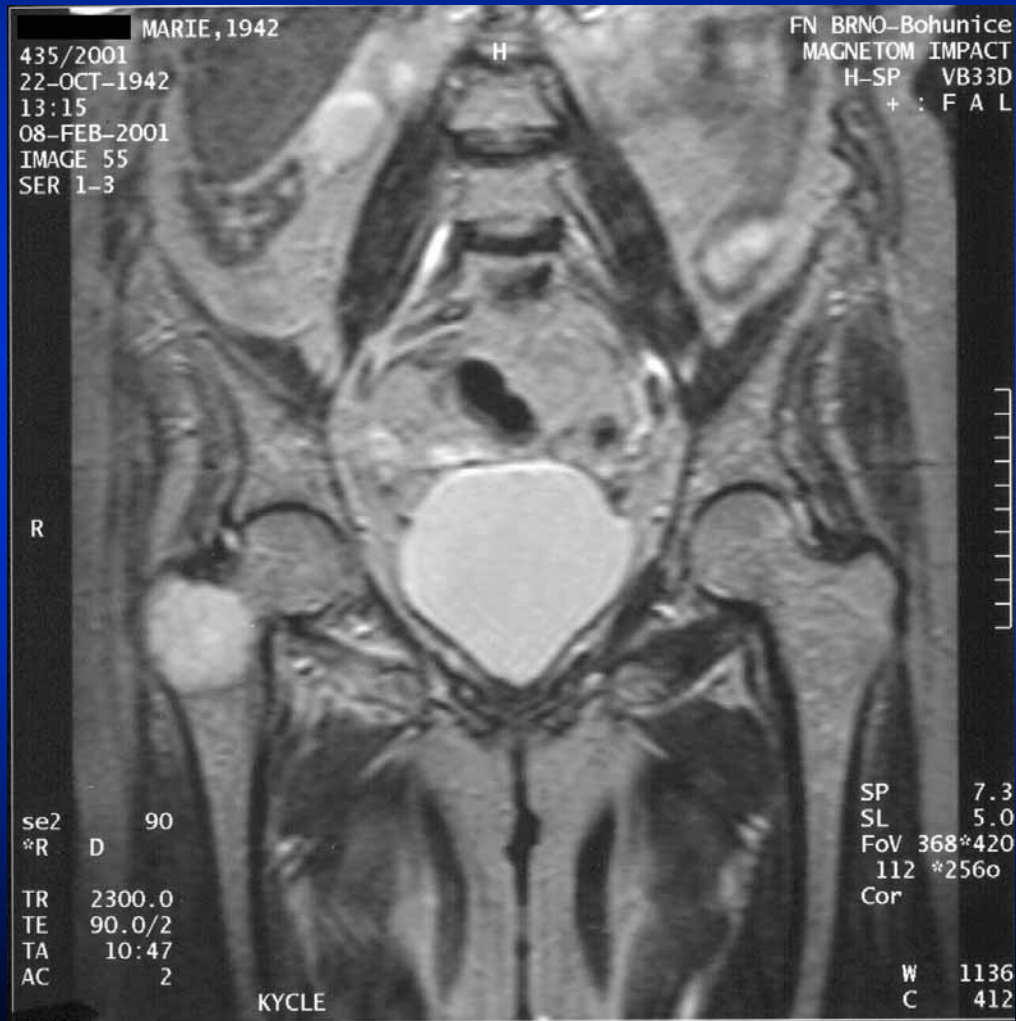Operace končetin

- Patologická zlomenina
 - hrozící
 - přítomná

**RTG v obou projekcích
CT, MRI**

- Lytické ložisko nad 2/3 šíře kosti
- V 81% vznik patologické fraktury

Epifýzy, metafýzy – kyčel Tumorózní náhrady



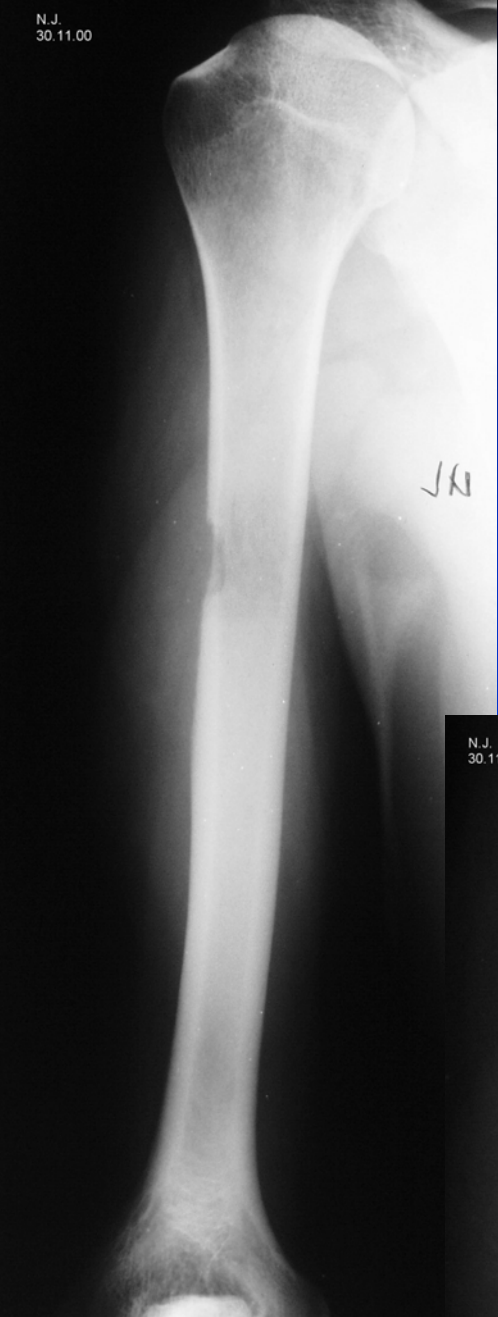
Diafýzy kostí

- hřebování

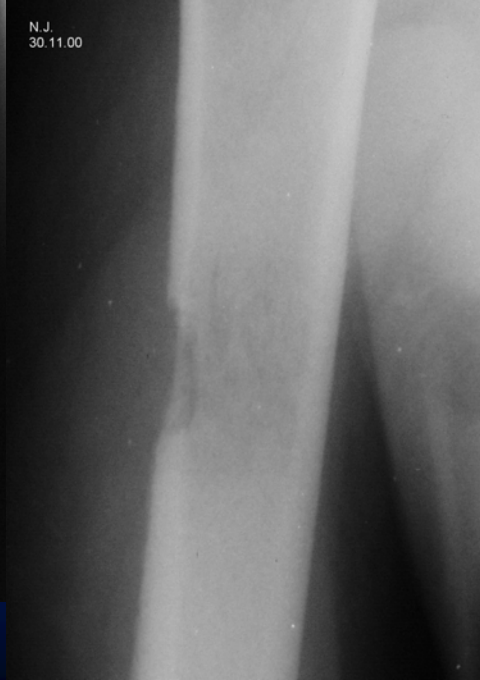
- přemostění dlahou s resekcí a výplní

ložiska kostním cementem

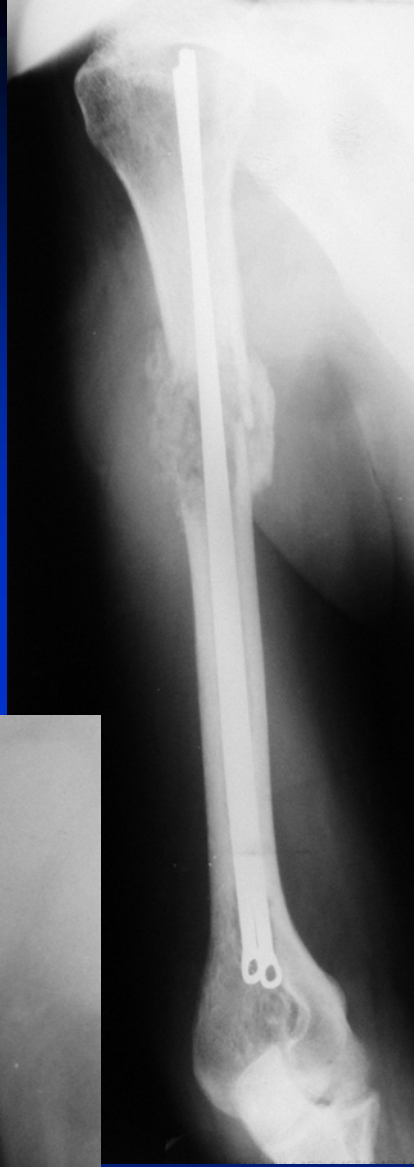N.J.
30.11.00



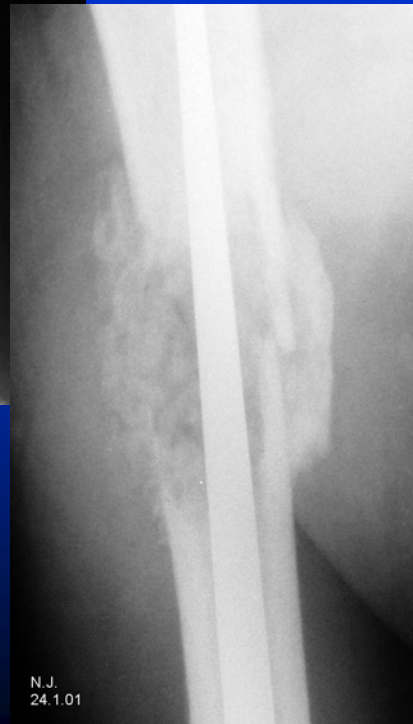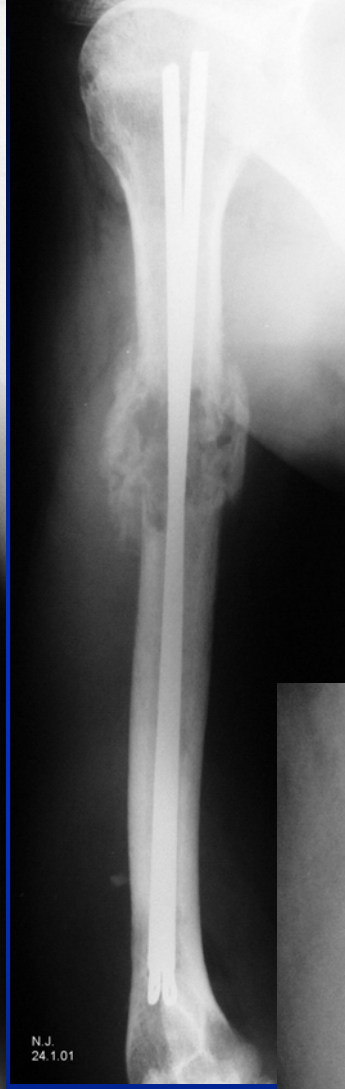JK



N.J.
30.11.00

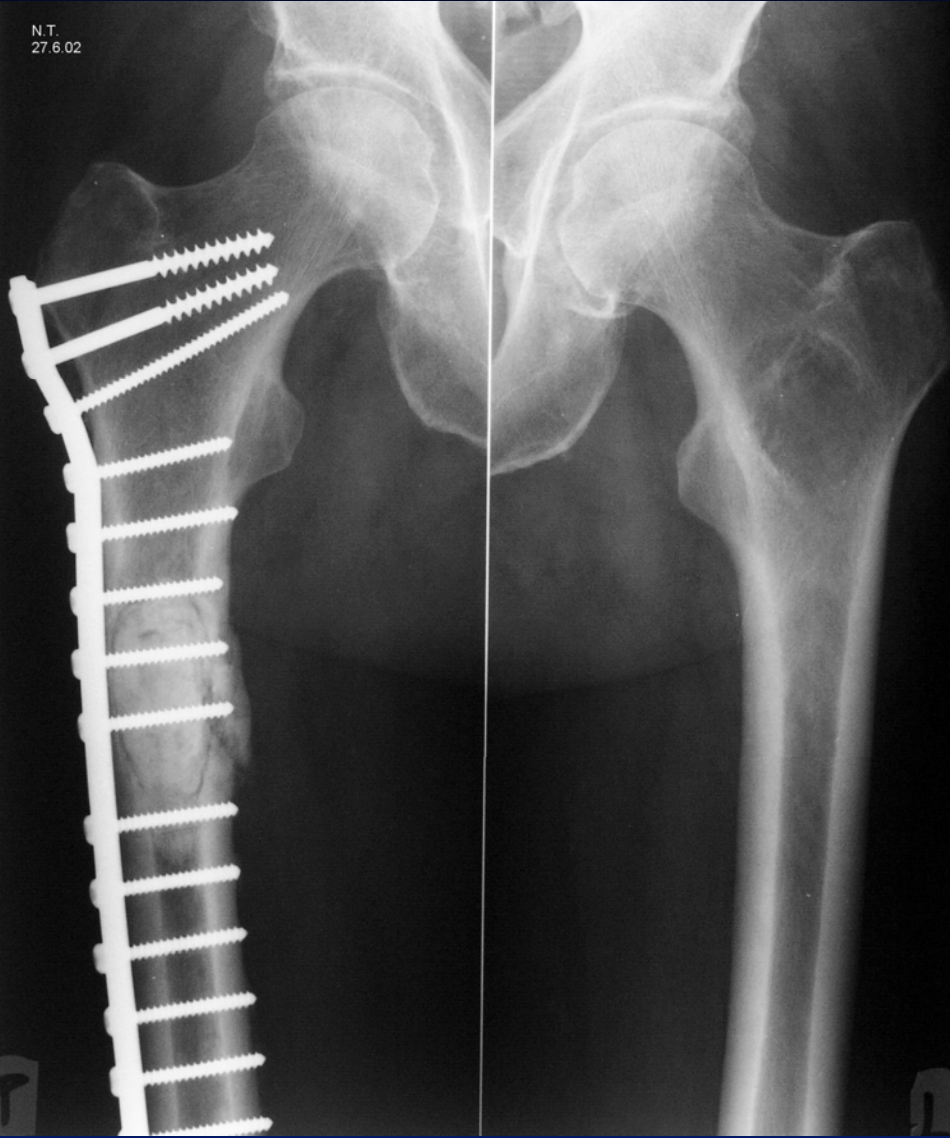


N.J.
24.1.01

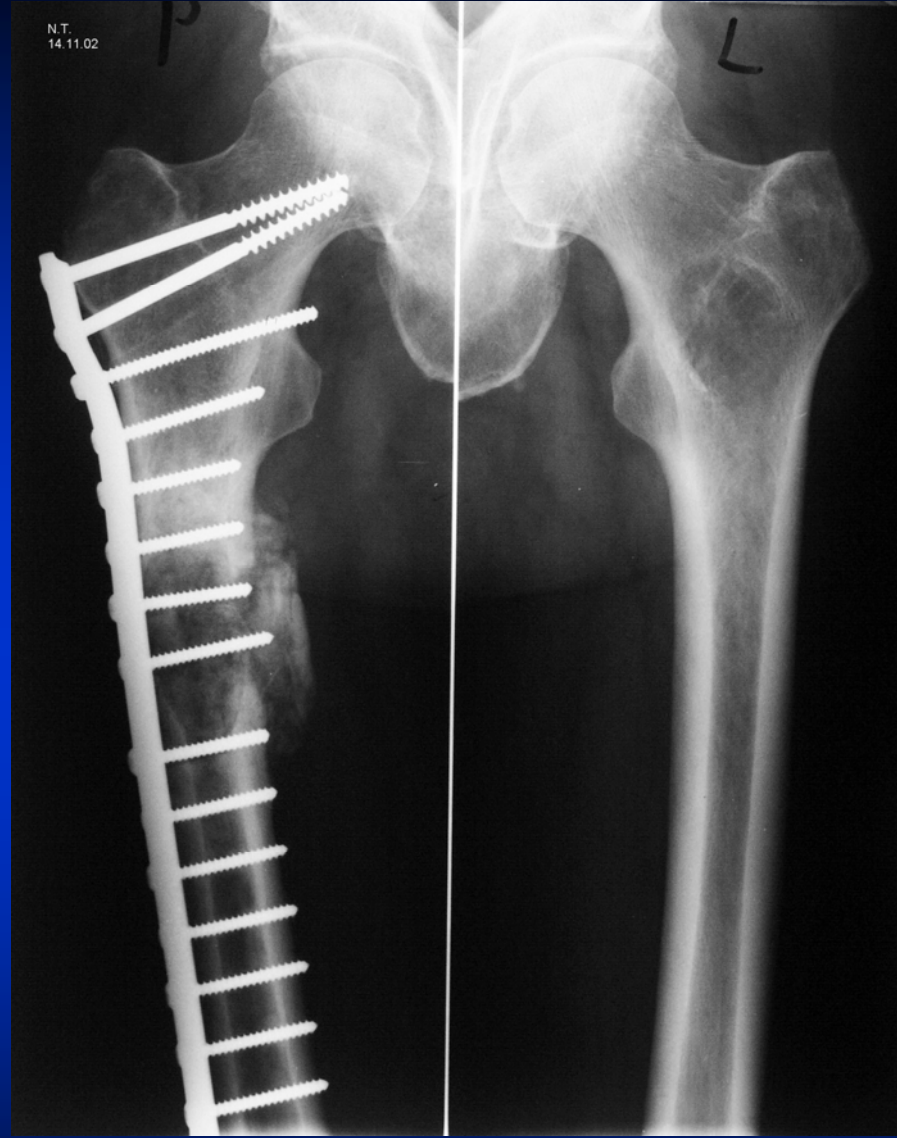

N.J.
24.1.01

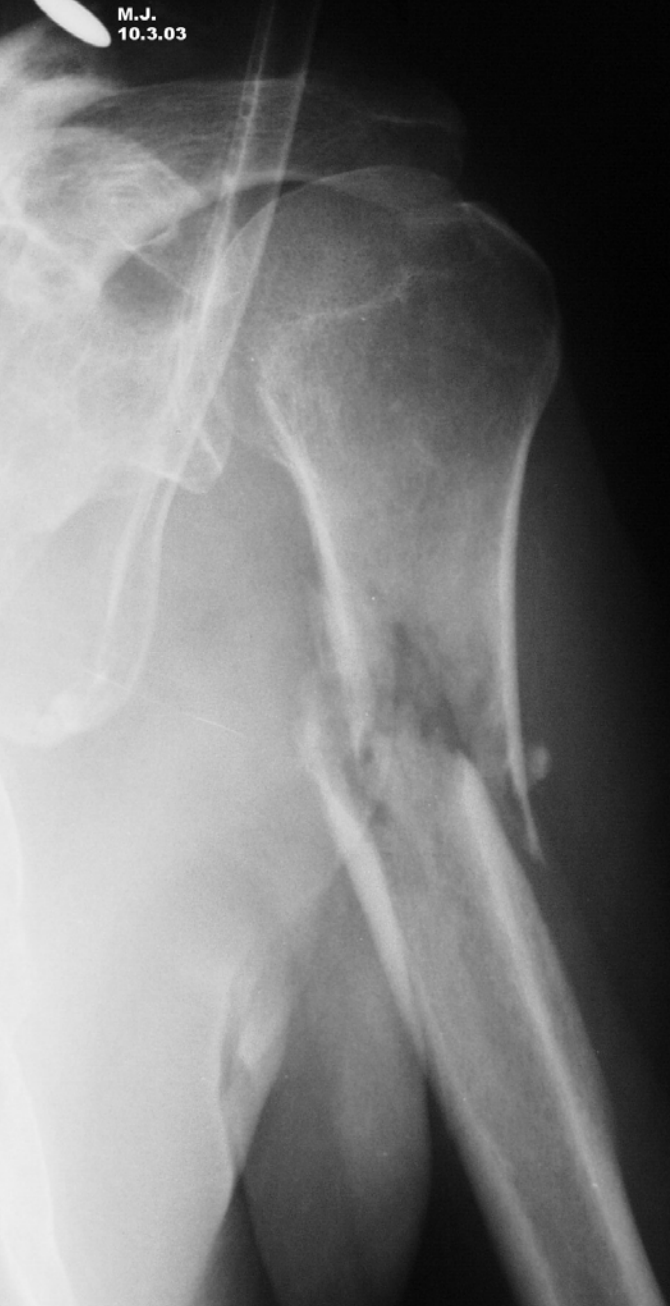
N.T.
27.6.02



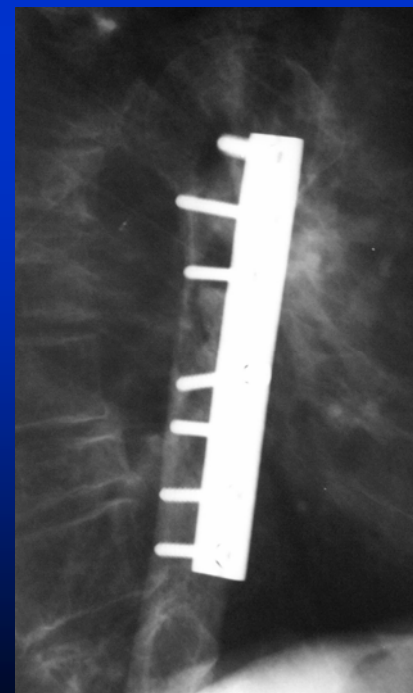
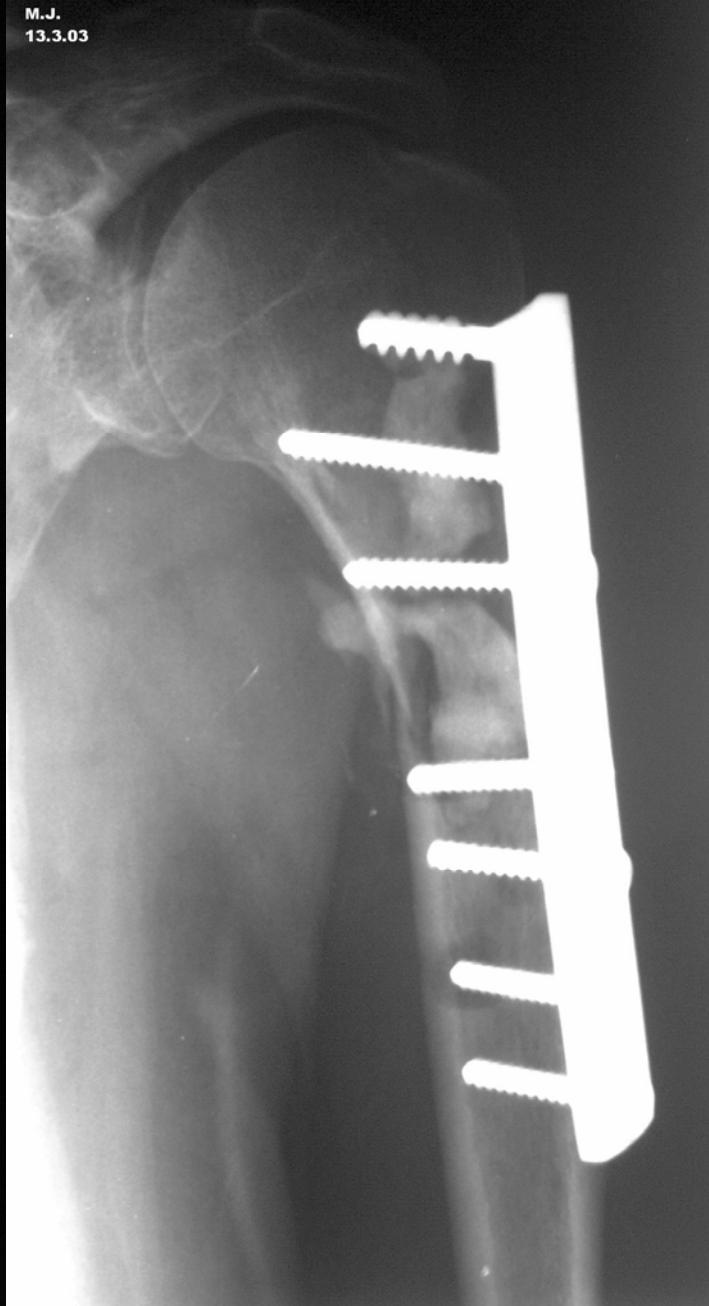
N.T.
14.11.02



M.J.
10.3.03



M.J.
13.3.03



Operace páteře

Indikace operace:

- Přítomný/hrozící kolaps obratle
- Nestabilita
- Přítomný/hrozící nervový deficit

Očekávané přežití

Minimálně 3 měsíce

Rychlá progrese nervového nálezu

- rychlá dekomprese s/bez stabilizace

Vyšetření

- RTG celé páteře
- CT – MRI
- Interní, neurologické vyšetření

Při neznámé etiologii tumoru

Scinti skeletu Tc

MRI celé páteře

CT mozku, hrudníku, břicha

Typy výkonů

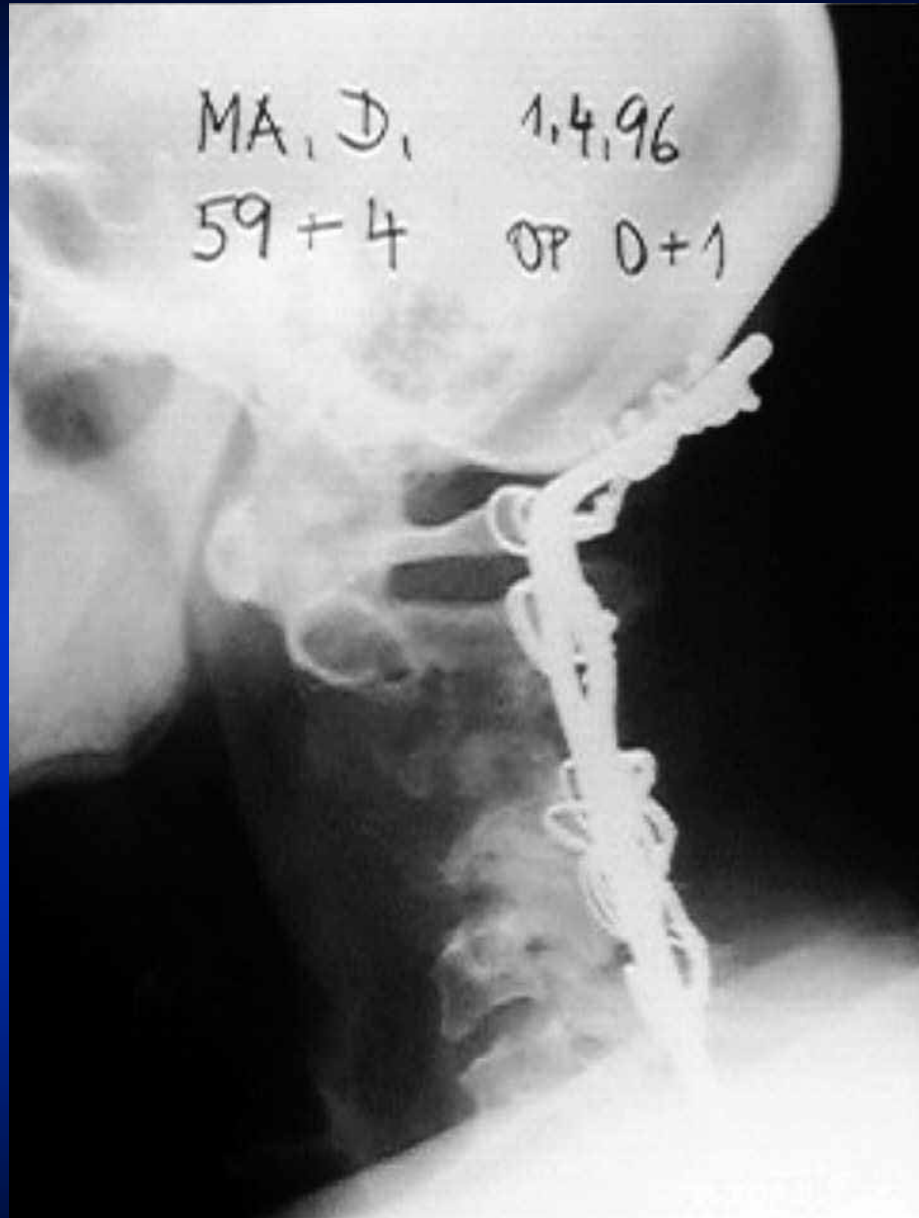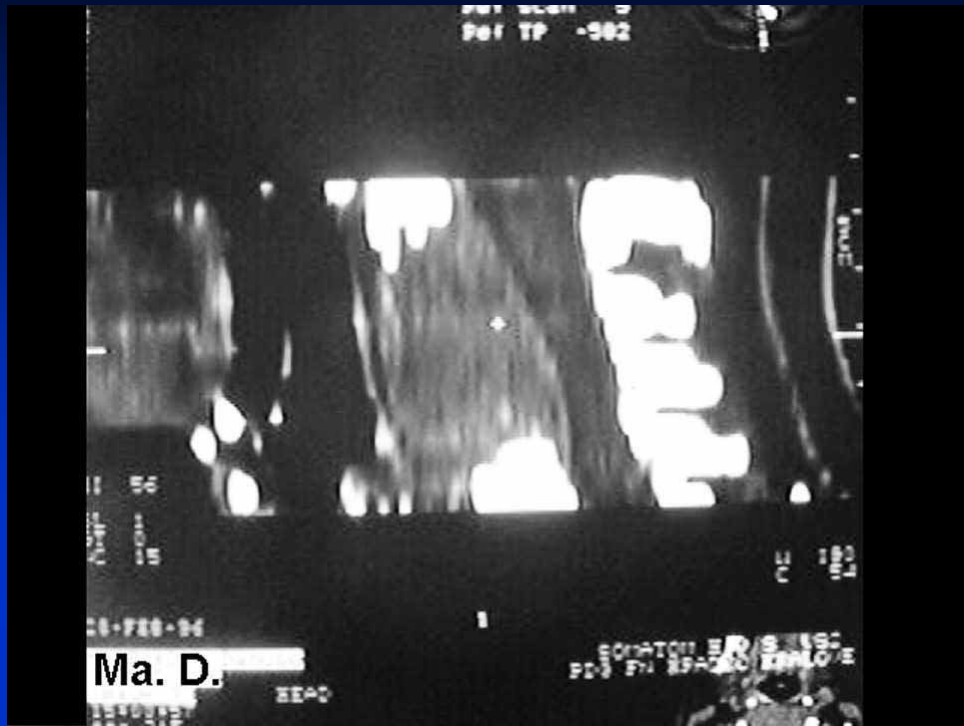- Široká / marginální resekce
- Marginální / intralezionální resekce
- Paliativní výkon

Výkon

- Přední – zadní
- Kombinovaný
(1 doba – 2 doby)

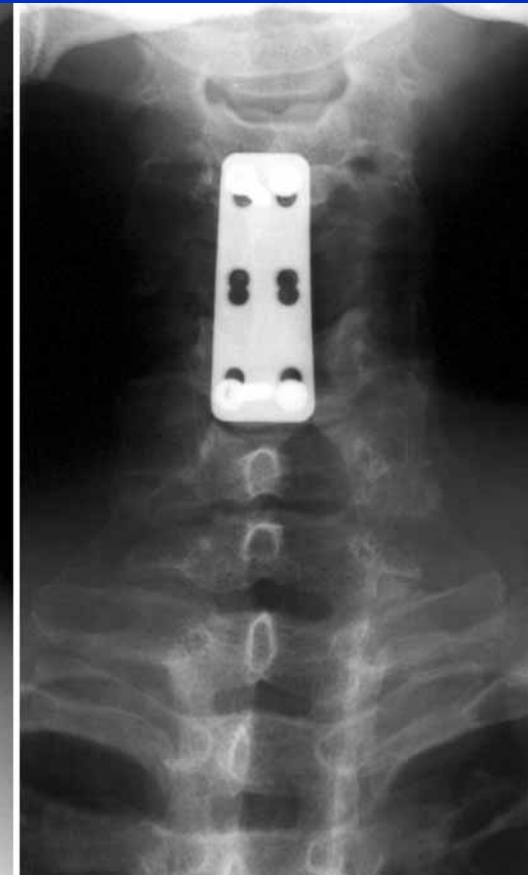
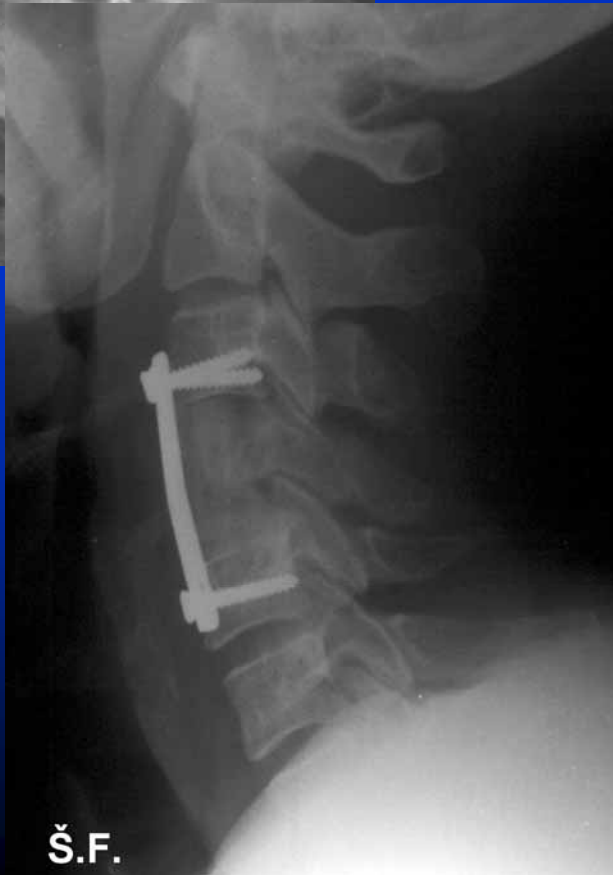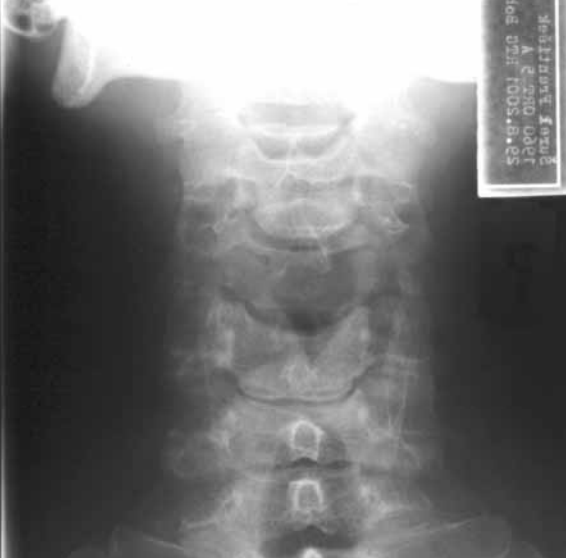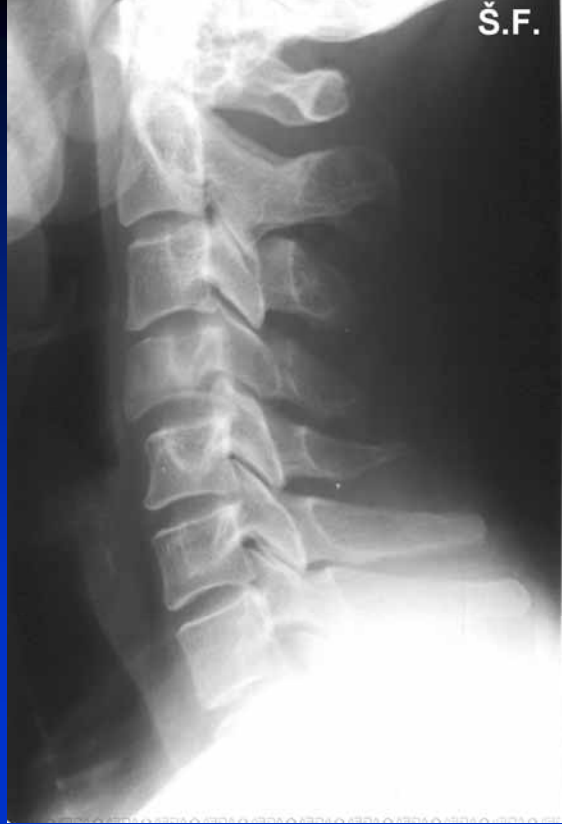Occiput – C2

- dekomprese – přední / zadní
- zadní fúze a instrumentace

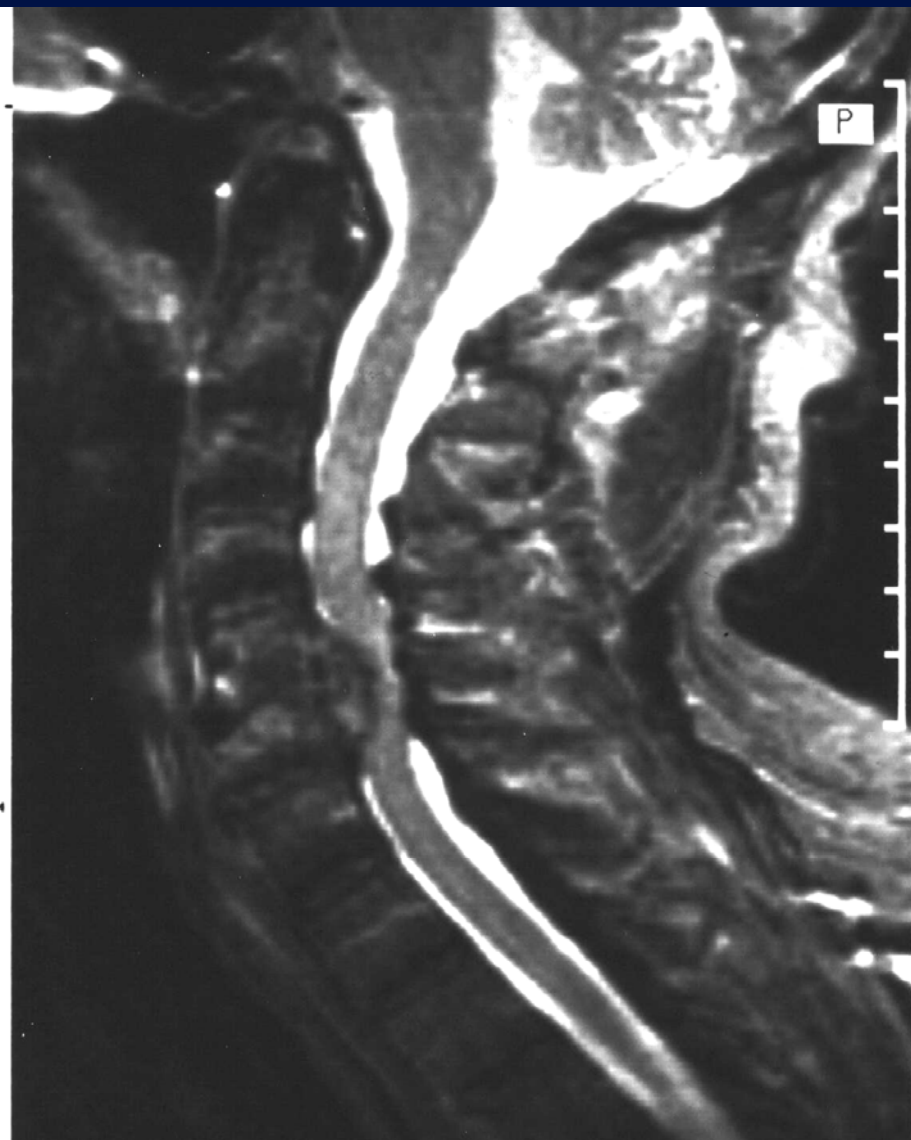
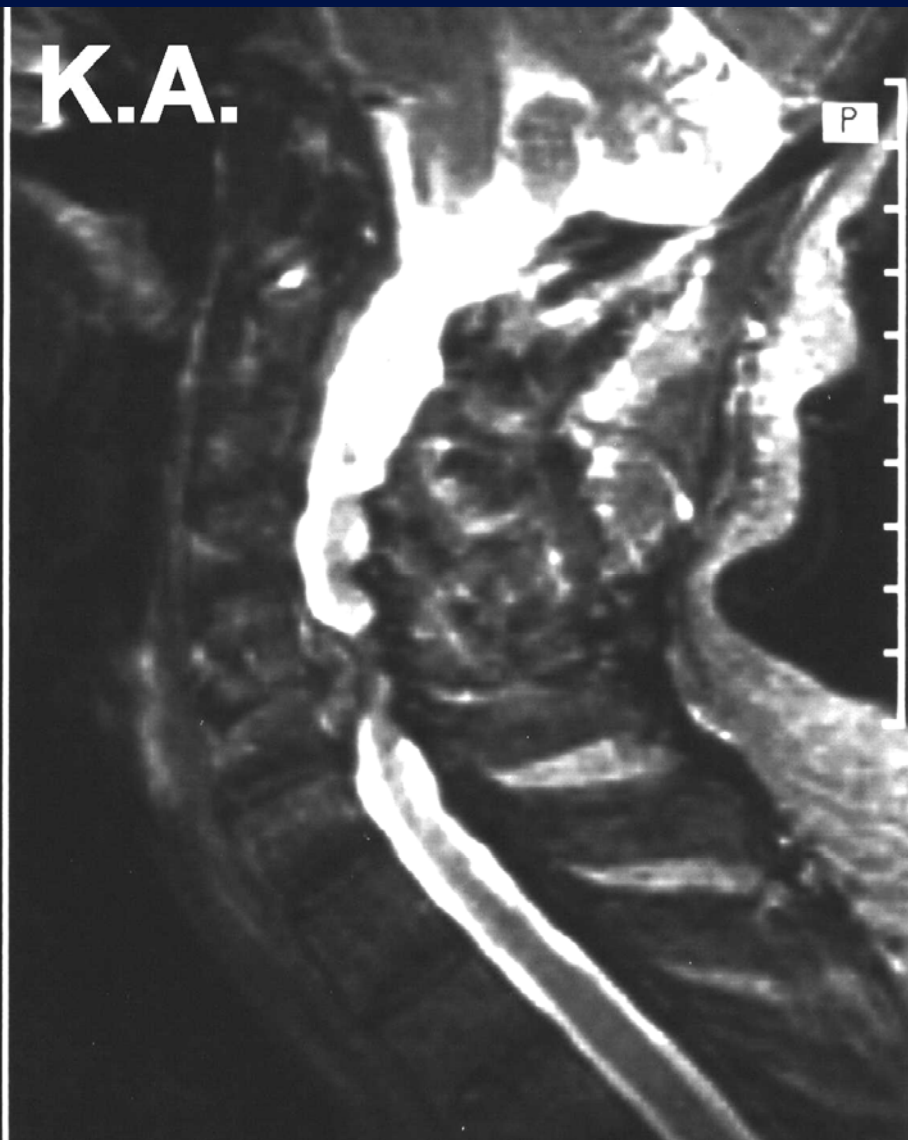
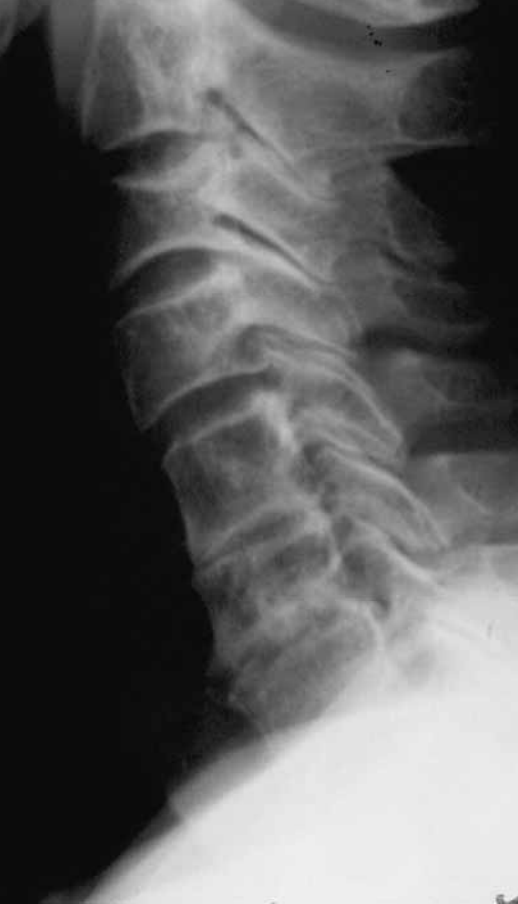C 3-7

- kostní cement s K dráty
- autoštěp
- spacer



K.A.

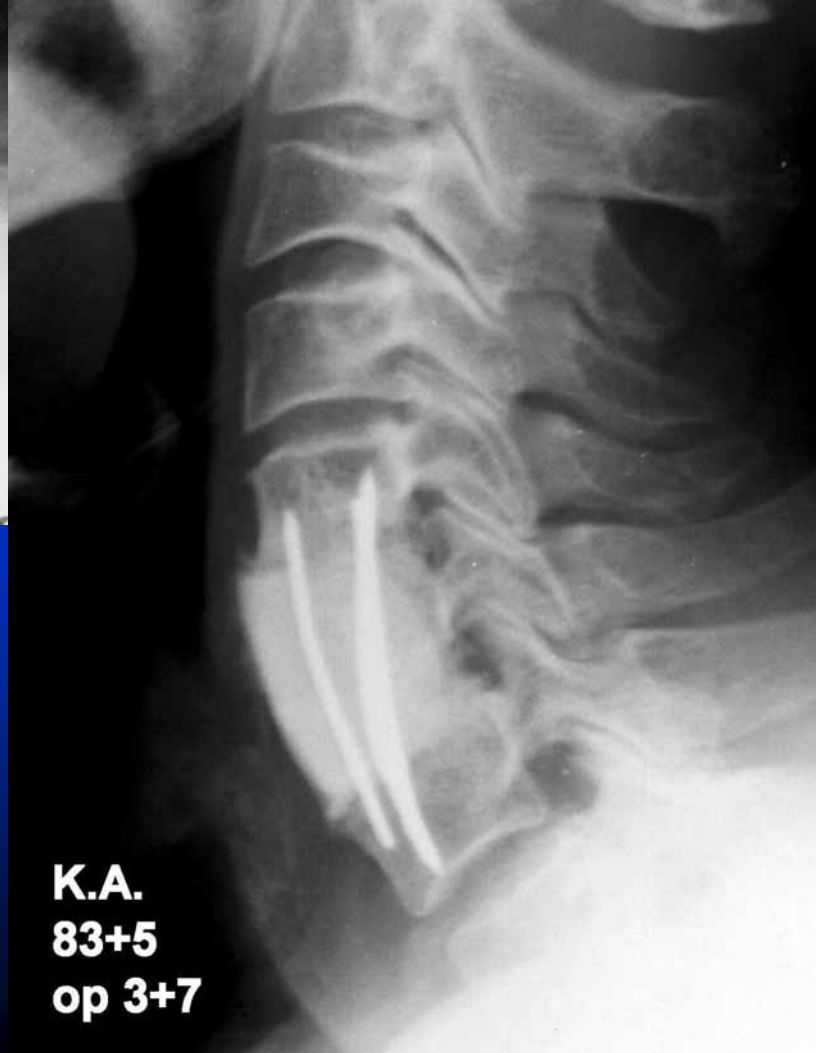
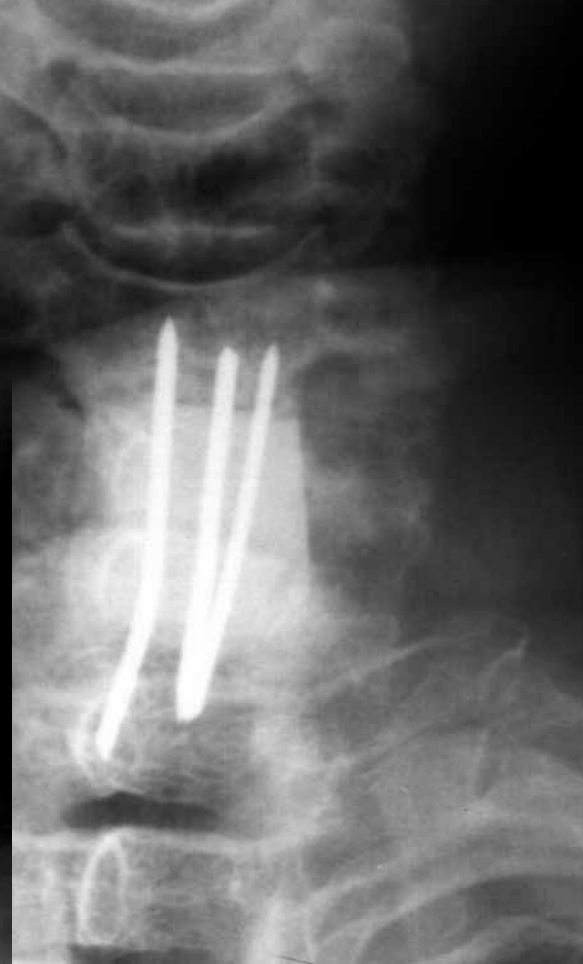


K.A.
80+10



K.A.
83+5
op 3+7



K.A.
83+5
op 3+7

T a L páteř

- Zadní výkon
 - dekomprese +
 - instrumentace +
 - fúze

T a L páteř

- Přední výkon
 - dekomprese
 - náhrada těla obratle
 - armov cement
 - kostní štěp
 - spacer

Kombinované výkony

Přední – náhrada těla obratle

Zadní - fúze s instrumentací

KUCHAR STANISLAV,73
694/94

AG BRICHA,EMBOLISACE
07-DEC-94 / 12:03:10

205

NS: 1A

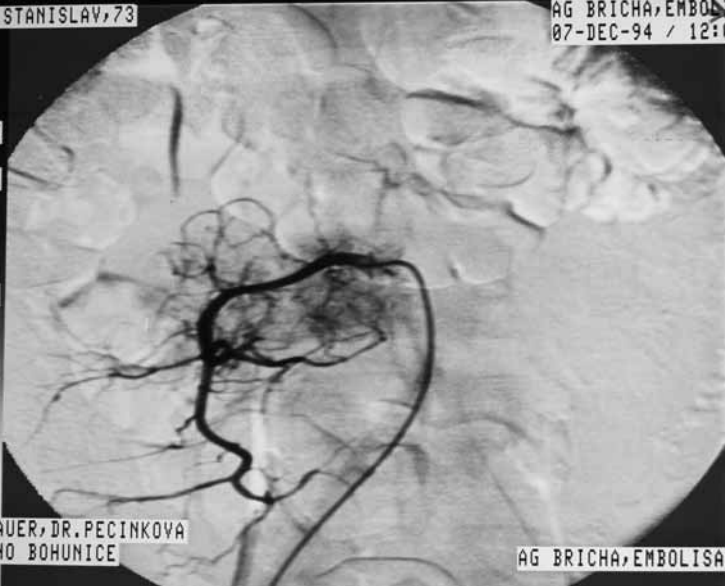LM% 10

IMAGE
10

MASK
4

- 27

DR. NEUBAUER, DR. PECINKOVA
FNsP BRNO BOHUNICE



AG BRICHA,EMBOLISACE L3

KUCHAR STANISLAV,73
694/94

AG BRICHA,EMBOLISACE L3
07-DEC-94 / 12:03:10

205

NS: 1A

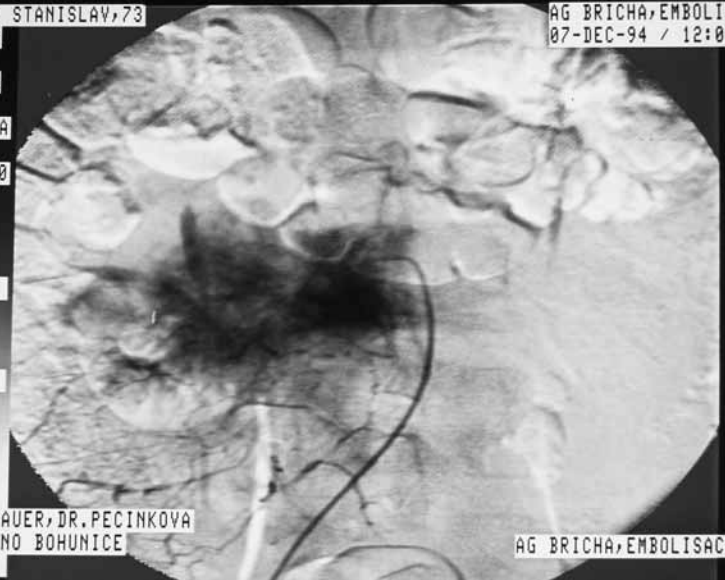LM% 10

IMAGE
18

MASK
4

- 27

DR. NEUBAUER, DR. PECINKOVA
FNsP BRNO BOHUNICE



AG BRICHA,EMBOLISACE L3

SOMATOM DR RADIOL. KLINIKA FN OLOMOUC
KUCHAR STAN. 1973 FN 31A KU HC2
09-NOV-94 FRONT 1 25
14:20:29 H/SP
DU5:032
SCAN 25

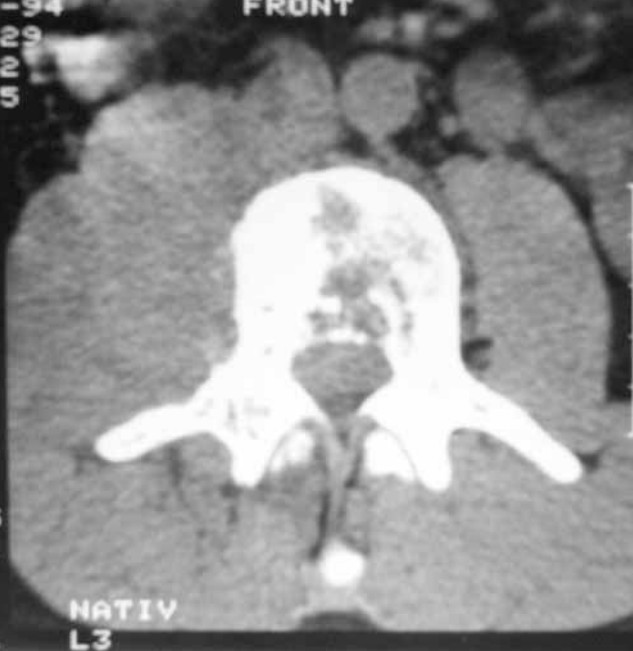LEFT

5 CM

TI 7
KV 125
AS .41
SL 4
GT 0
TP 111

M 350
C 40

NATIV
L3

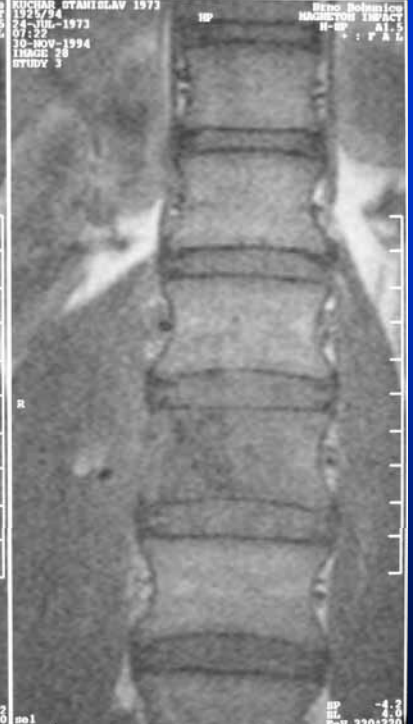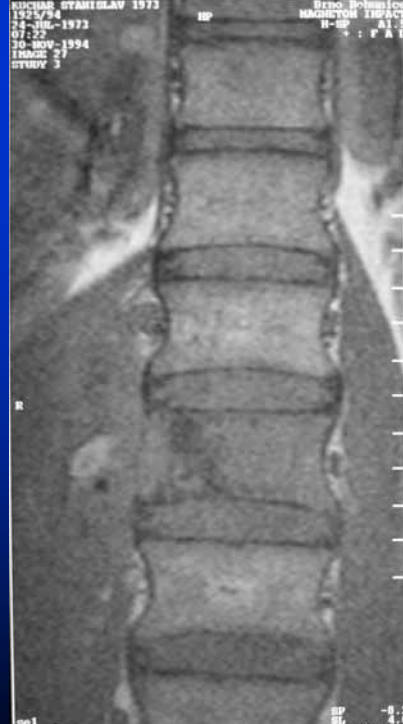


KUCHAR STANISLAV 1973
1925/94
09-NOV-1973
07:22
30-NOV-1994
IMAGE 27
STUDY 3

Brno, Bohunice
MAGNETOM IMPACT
H-SP : F A L

KUCHAR STANISLAV 1973
1925/94
09-NOV-1973
07:22
30-NOV-1994
IMAGE 28
STUDY 3

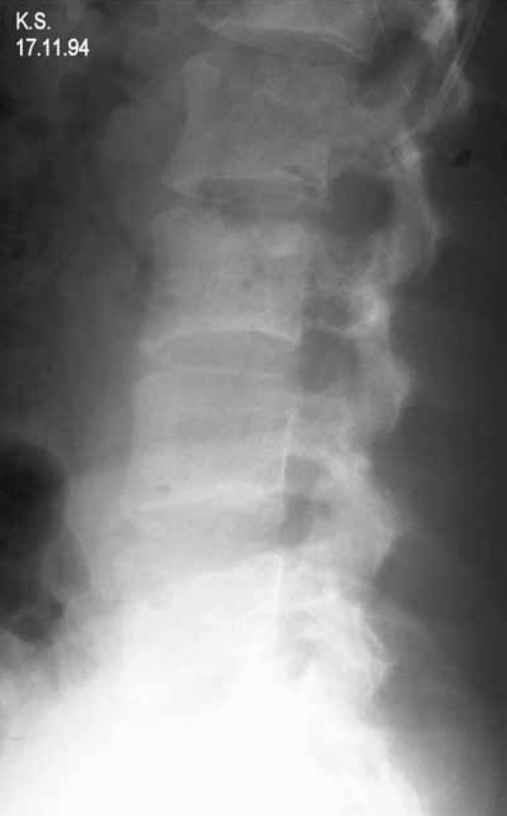Brno, Bohunice
MAGNETOM IMPACT
H-SP : F A L



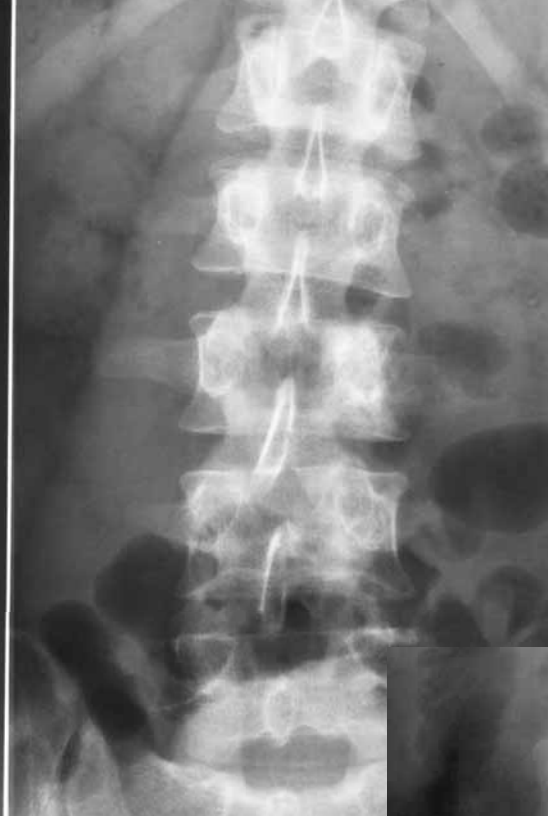
TR 660.0
TE 15.0/1
06:23
L PATER

SP -0.2
SL 4.0
FOV 220x220
132 x 250
COR>Tra
TR 660.0
TE 15.0/1
06:23
L PATER

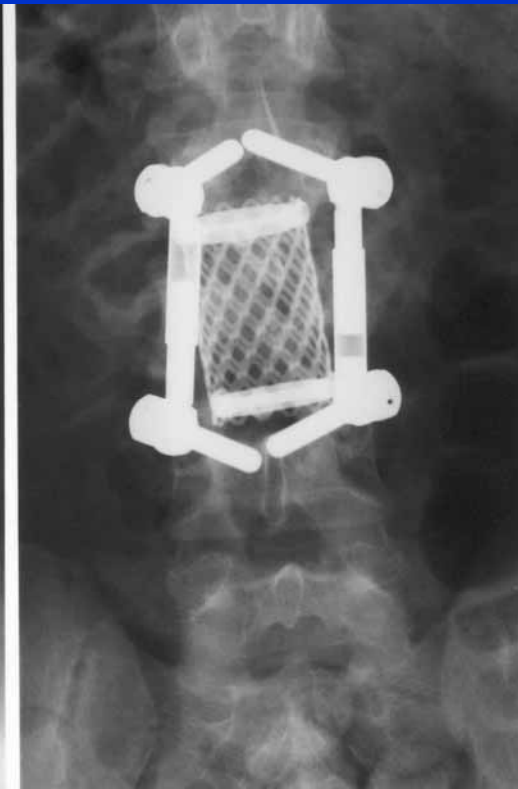
SP -4.2
SL 4.0
FOV 220x220
132 x 250
COR>Tra
TR 660.0
TE 15.0/1
06:23
L PATER



K.S.
17.11.94



K.S.
13.12.94
21+5



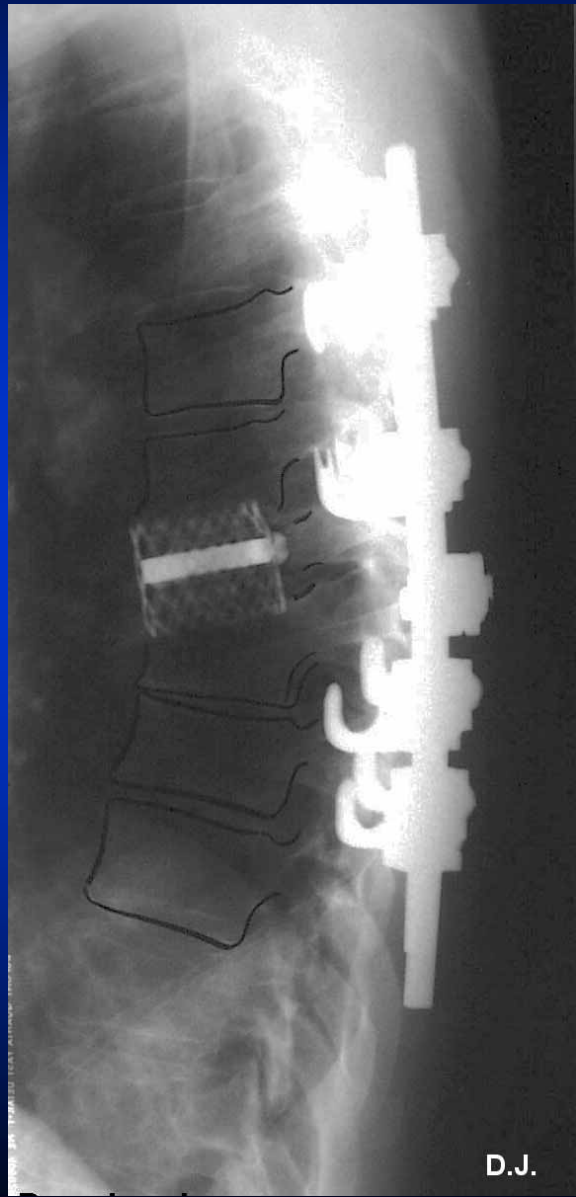
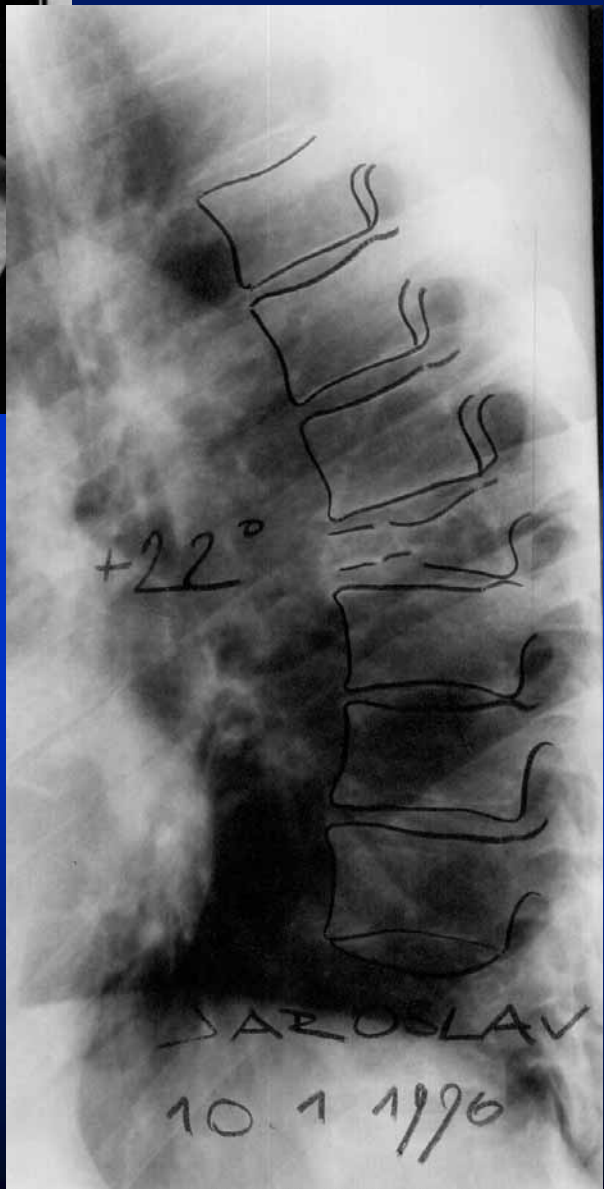
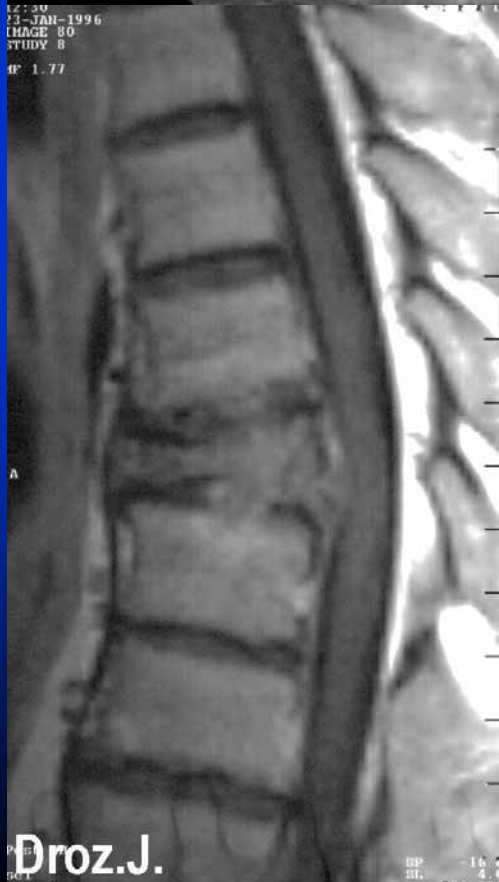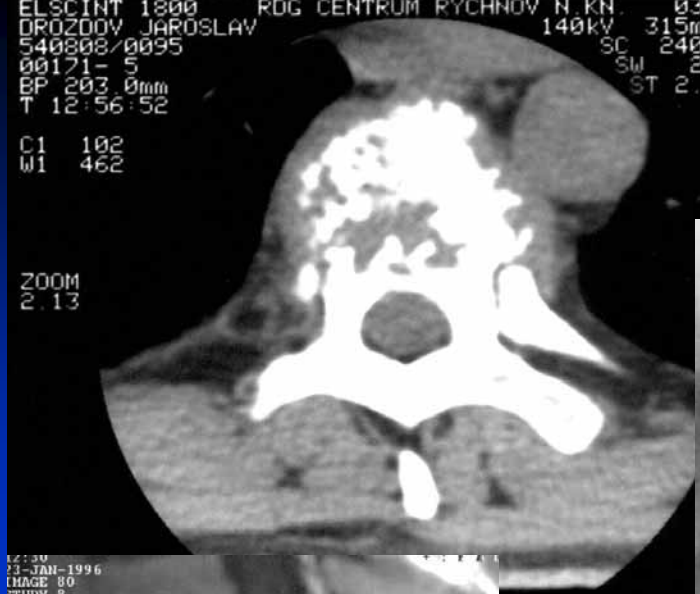ELSCINT 1800 RDG CENTRUM RYCHNOV N.KN. 03/07/96
DROZDOV JAROSLAV 140kV 315mAs
540808/0095 SC 240mm
00171-5 SW 2mm
BP 203.0mm ST 2.1s
T 12:56:52

C1 102
W1 462

ZOOM
2.13

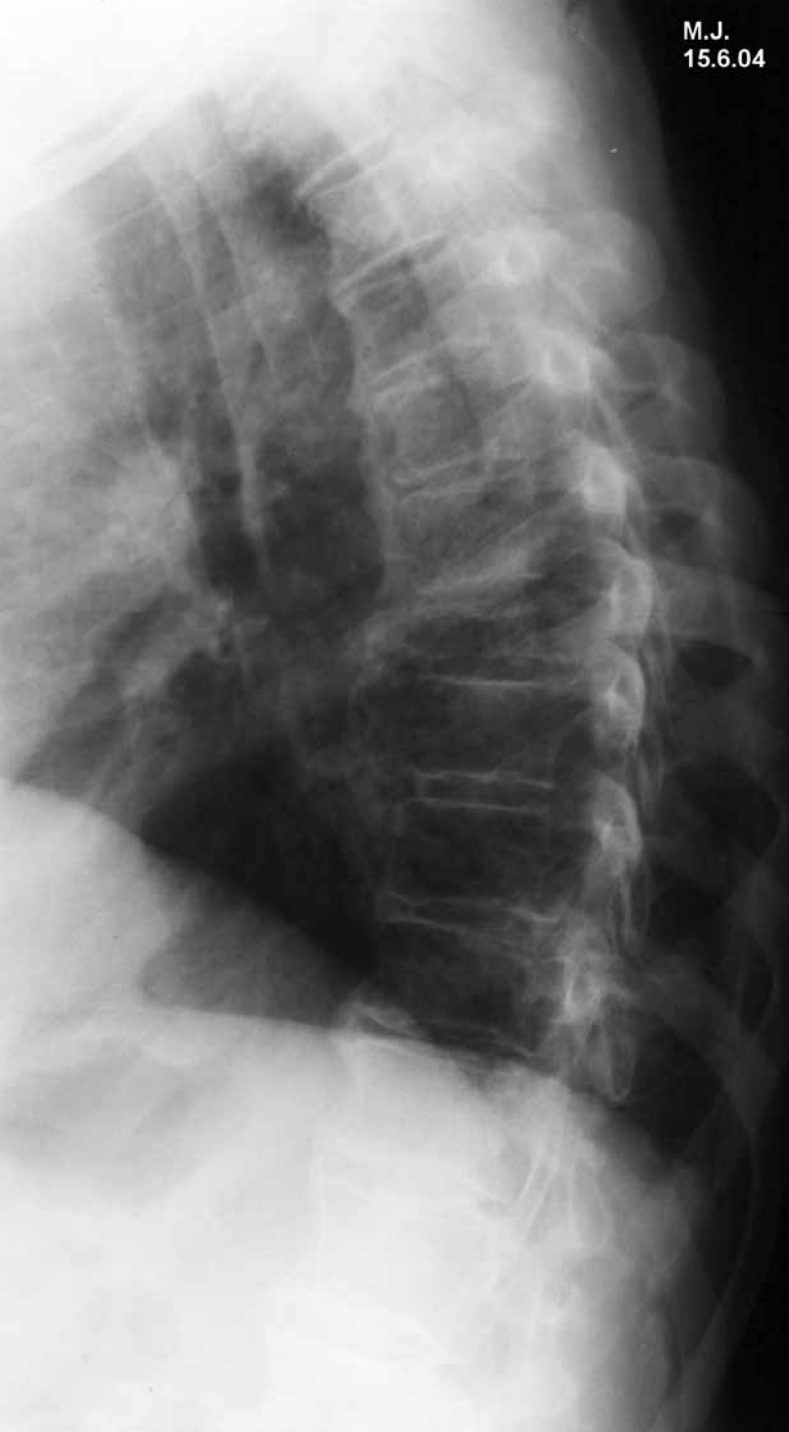12:30
73-JAN-1996
IMAGE 80
STUDY 8
1.77

Droz.J.

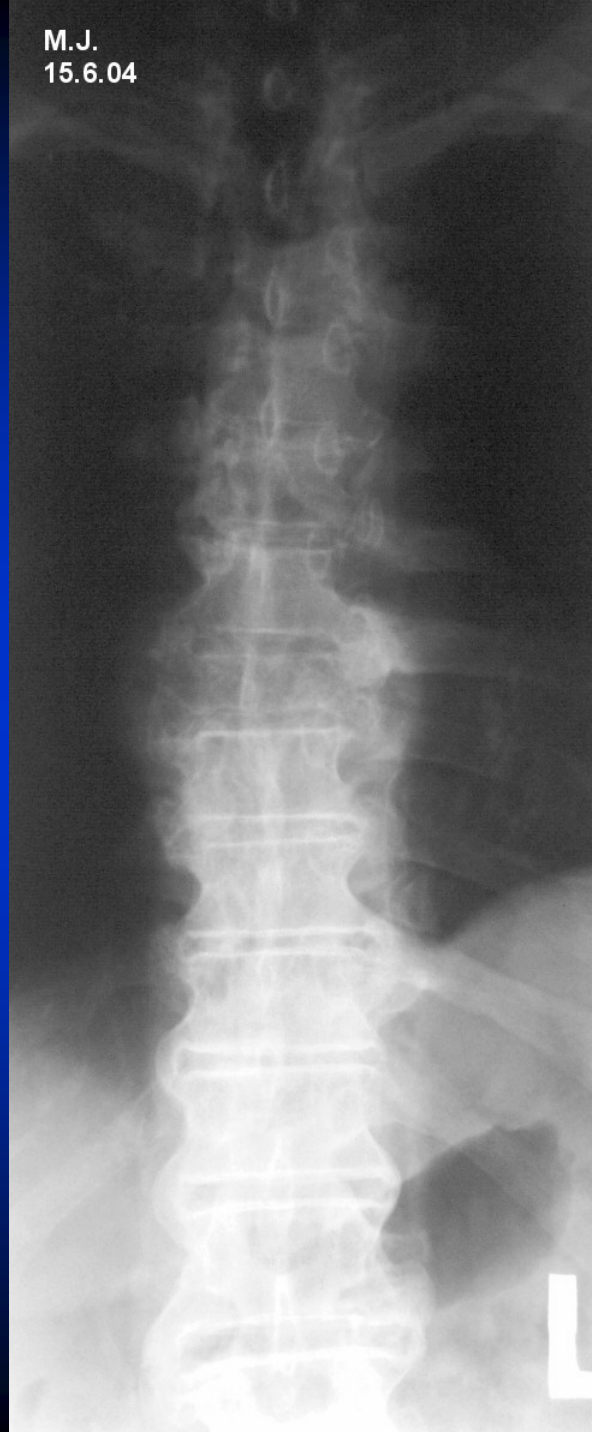

D.J.

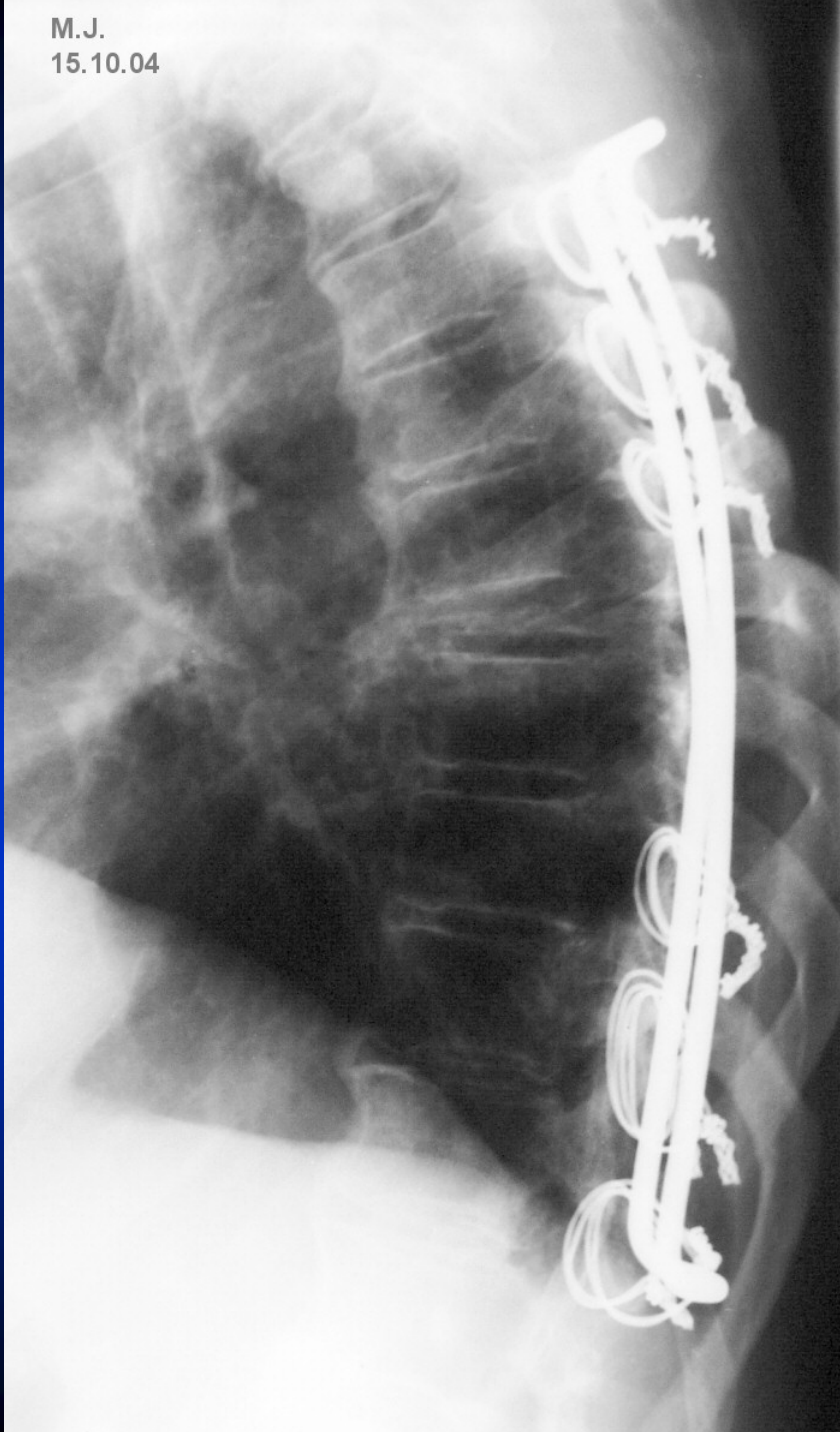
M.J.
15.6.04



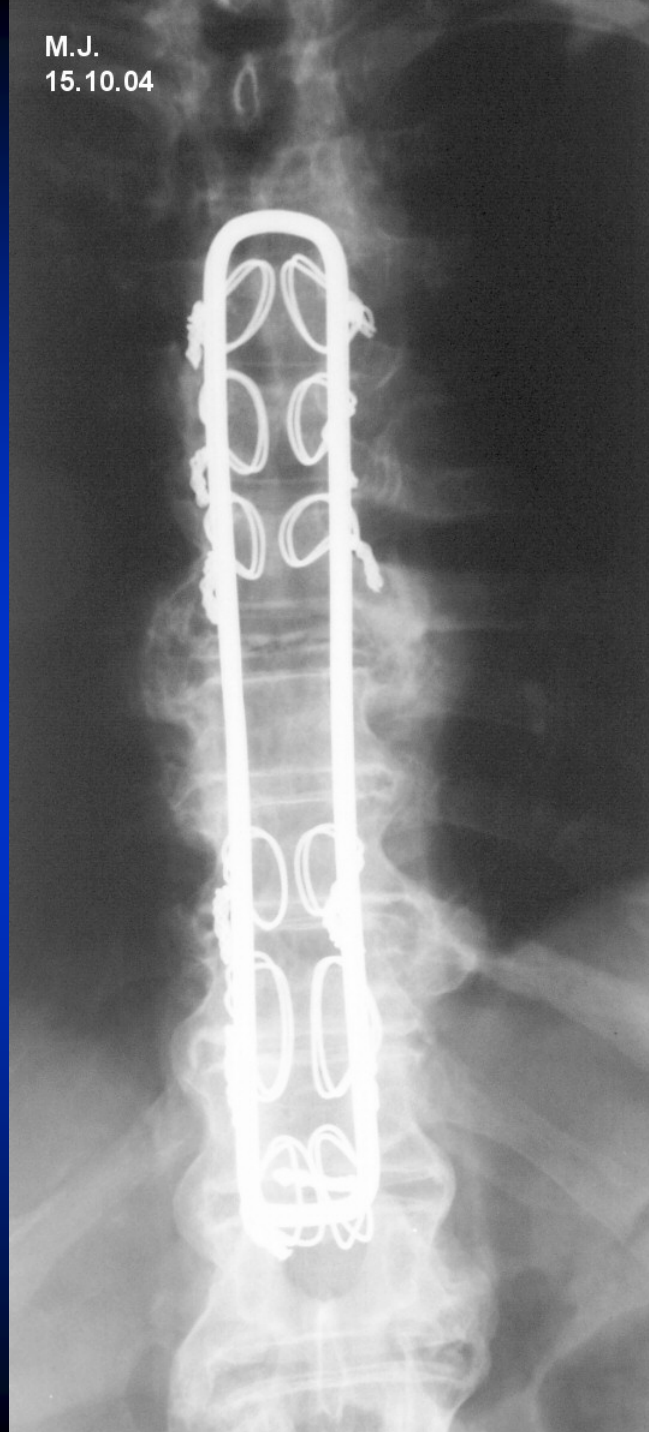
M.J.
15.6.04



M.J.
15.10.04



M.J.
15.10.04



Nejasné nálezy

- Biopsie
 - torakoskopická
 - lumboskopická
 - transpedikulární

1984 – 2000

682 op pacientů
75 s myelomem (ženy 37)

C páteř	11
T	42
L	19
Os sacrum	3

Operace při známé dg 15

Neznámá dg 60

Přední výkon	16
Zadní	31
Kombinovaný	28

Frankel

- A plegie, anestezie
- B plegie zachov. Čítí
- C neužitečná motorika
- D užitečná motorika (chodí)
- E normální nález

Nervový nález	B	C	D	E
Předop	4	27	11	33
Poop	3	14	14	44

Reoperace

1	8 pacientů
2	4 pacienti
3	1 pacient

Komplikace

- Peroperační – zástava, KPR
velké krev ztráty
- Chylothorax
- Infekt
- Exitus

Cíle operačního léčení

- prevence/zlepšení nerv postižení
- zmírnění bolestí
- obnovení stability páteře
- zlepšení kvality života

Rychlá progrese parézy
Op do 24 hod. po vzniku plegie

Registr – délka přežití po operaci