

# Myelom z pohledu ortopeda

Martin Repko



Ortopedická klinika LF MU a FN Brno

# Kostní příznaky myelomu

- Bolest
- Zlomeniny
- Deformity

# Metastázy do končetin

- **epifýzy, metafýzy**
  - umělé tumorózní náhrady (TEP)
- **diafýzy**
  - hřebování
  - přemostění dlahou s resekcí  
a výplní ložiska kostním cementem

# Prognóza 3-6 měsíců

- nitrodřeňová osteosyntéza, neodstraníme ložisko nádoru, nezajistíme podmínky pro hojení

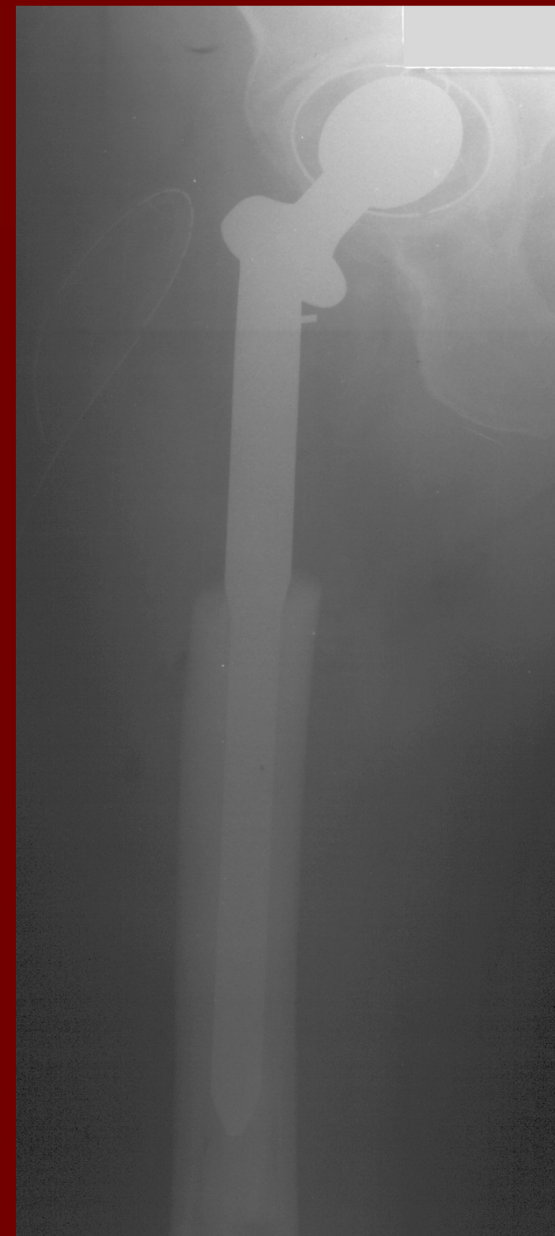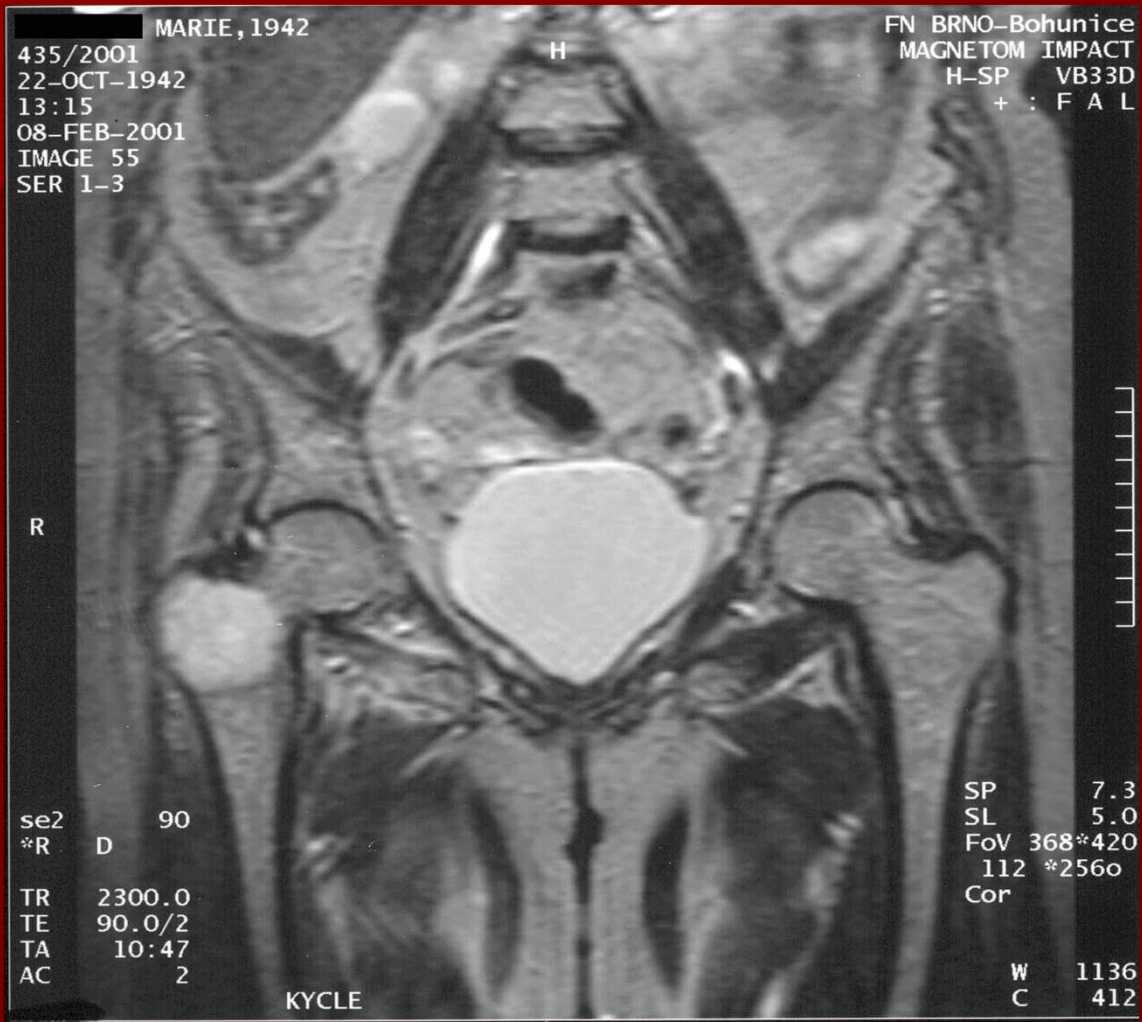# Prognóza nad 3-6 měsíců

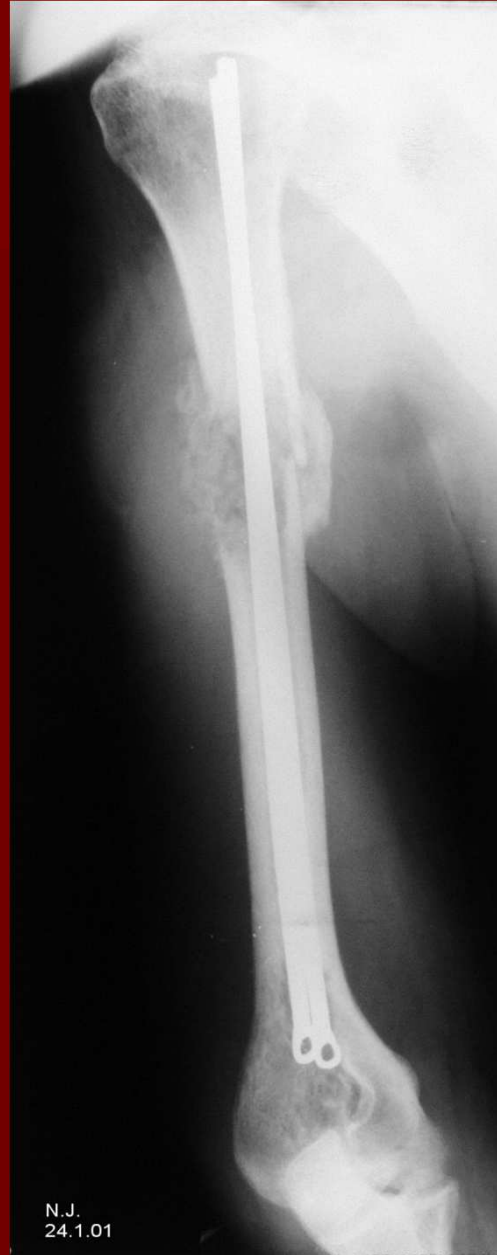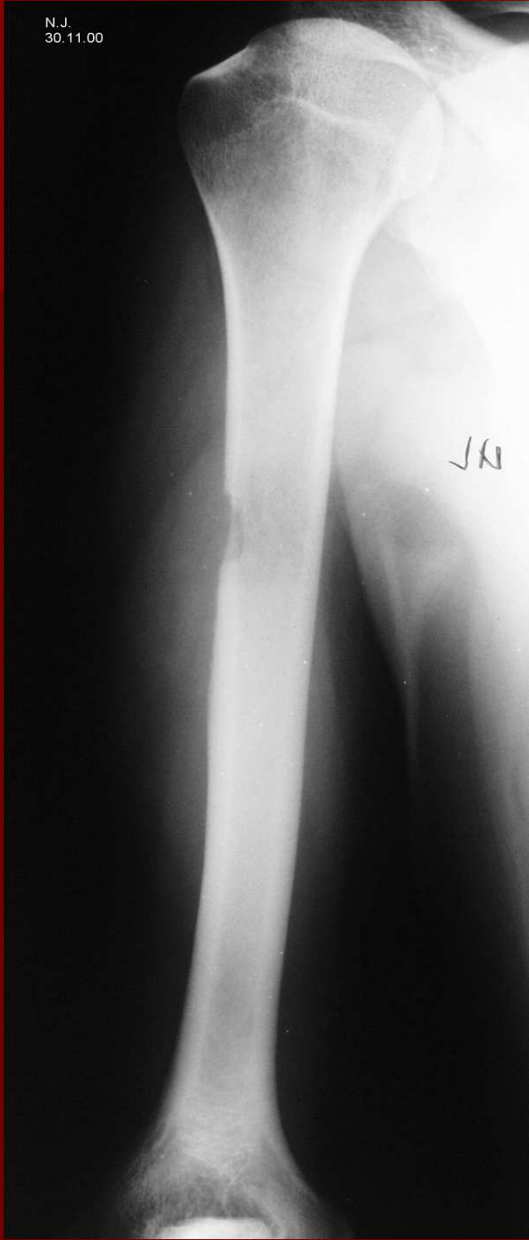## Diafýzy

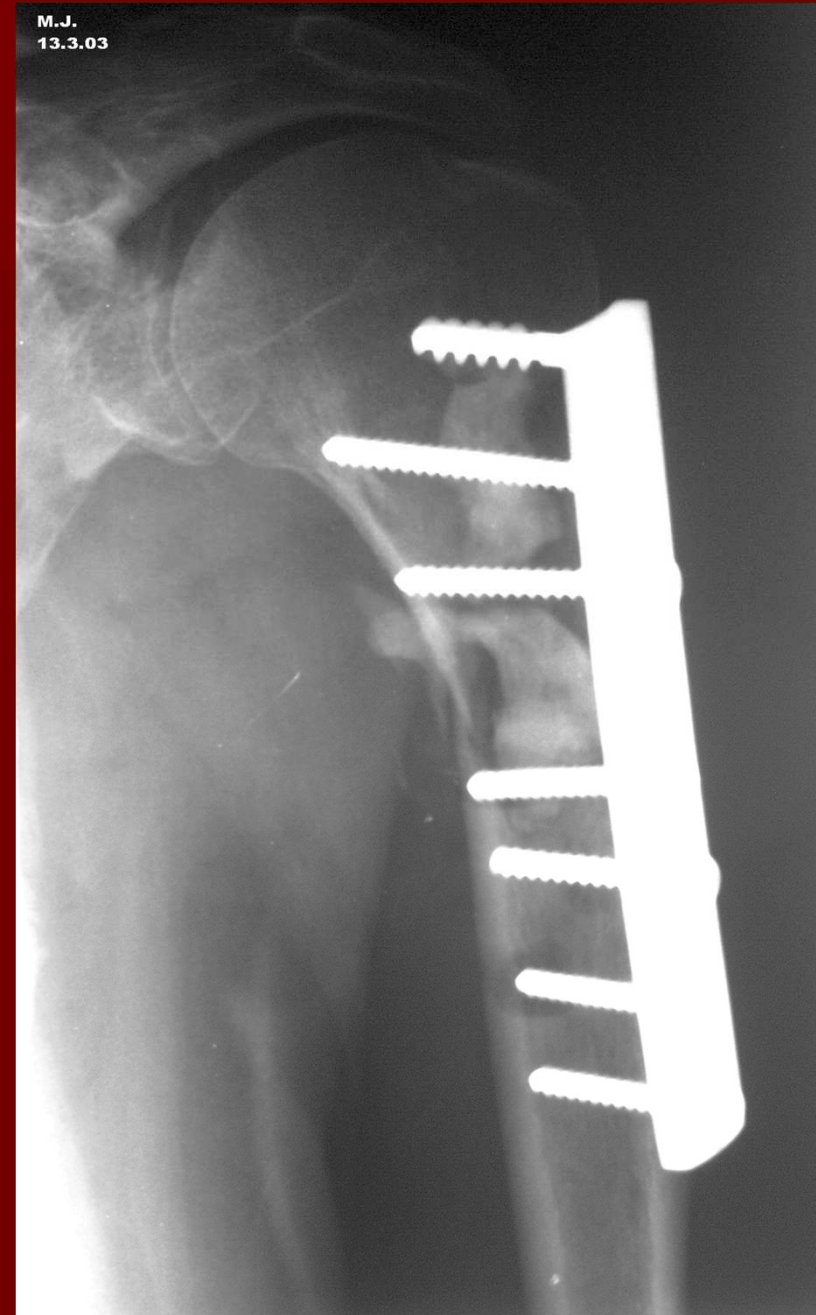
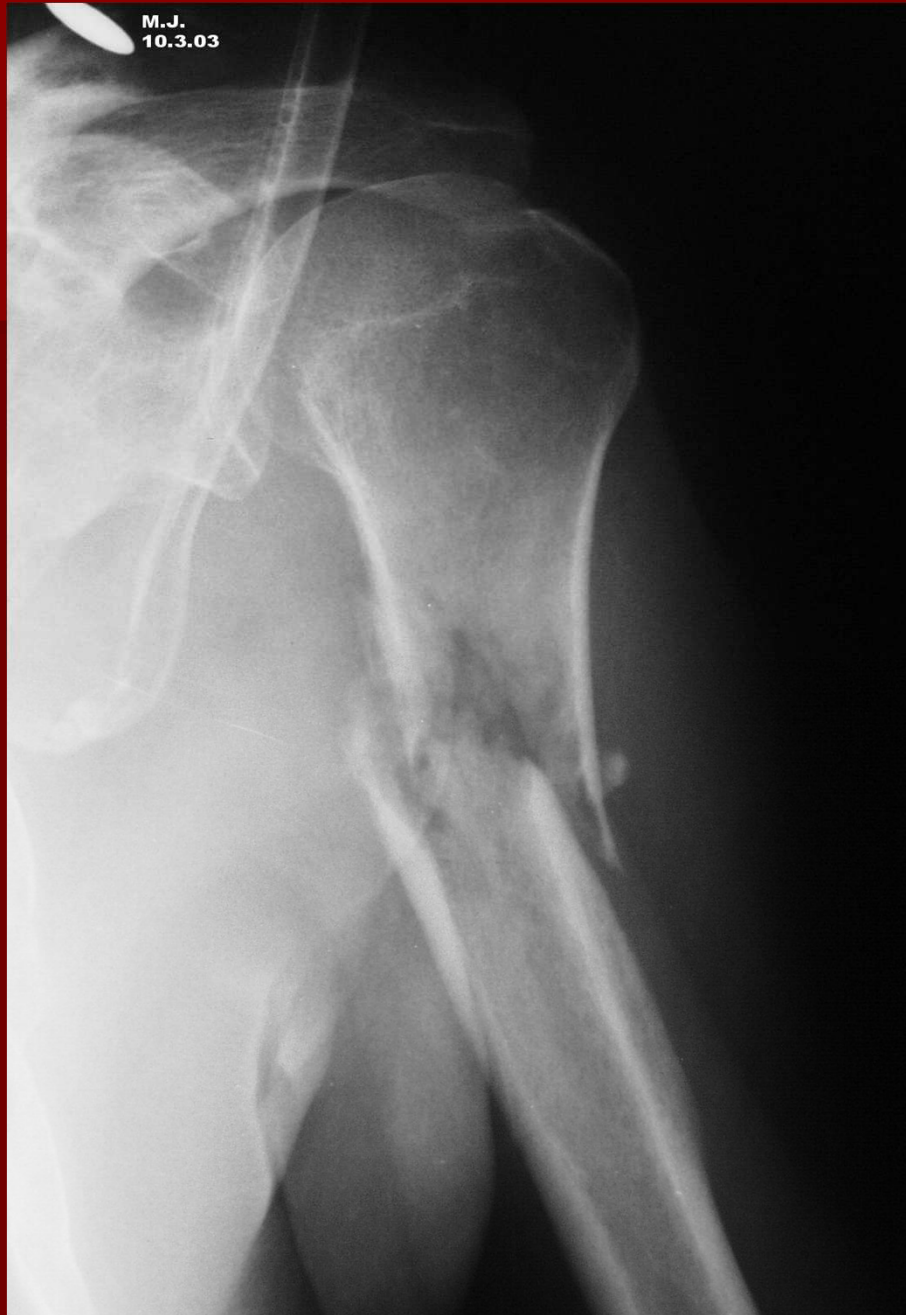- resekce ložiska a náhrada autoštěpem či kostním cementem s následnou osteosyntézou dlahou.

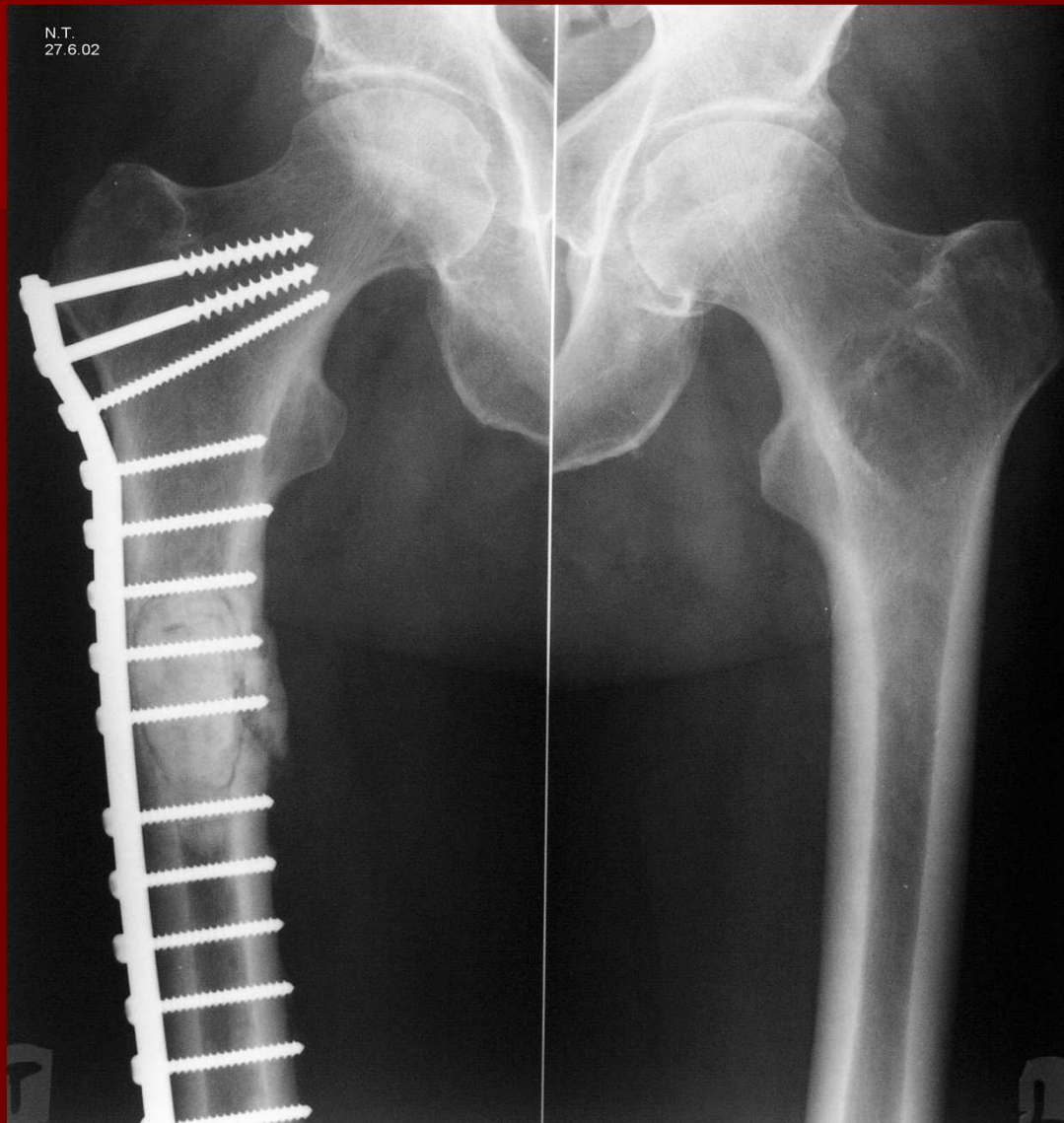## Kloubní konce dlouhých kostí

- resekce s náhradou standardní či tumorózní endoprotézou
- amputace a exartikulace - jen výjimečně



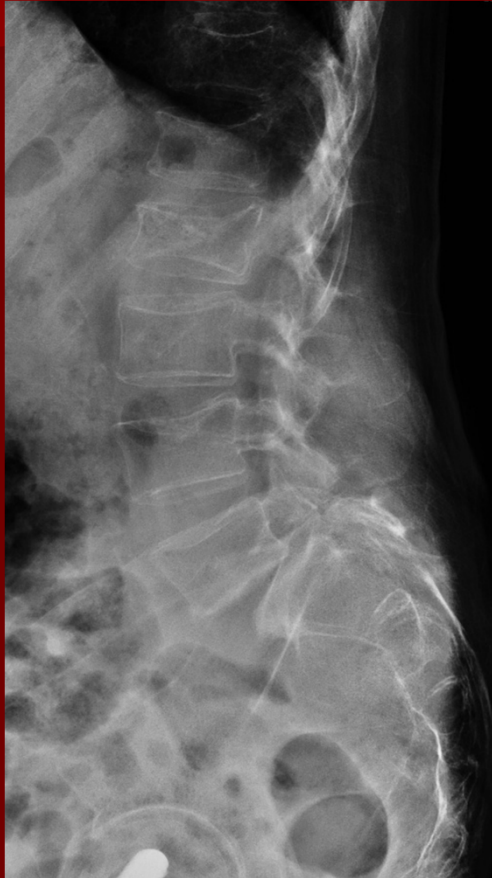




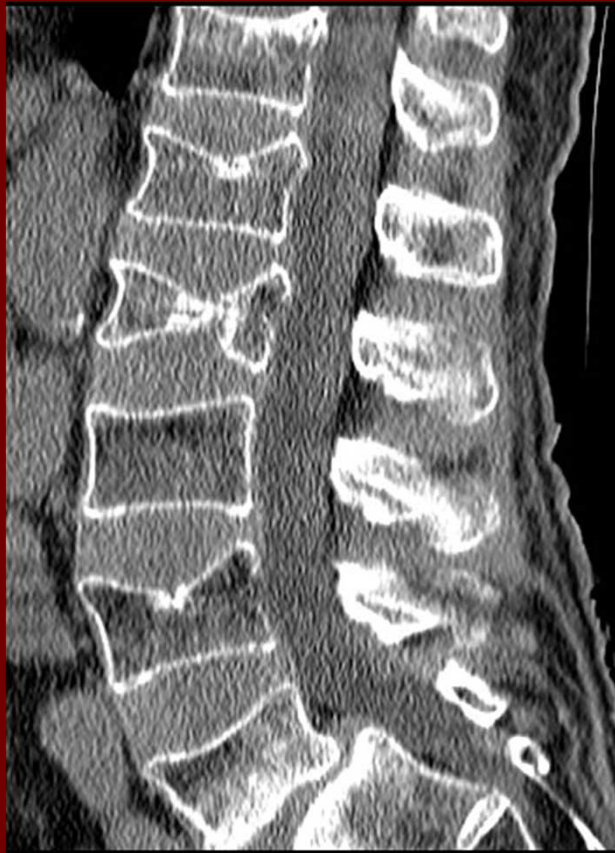


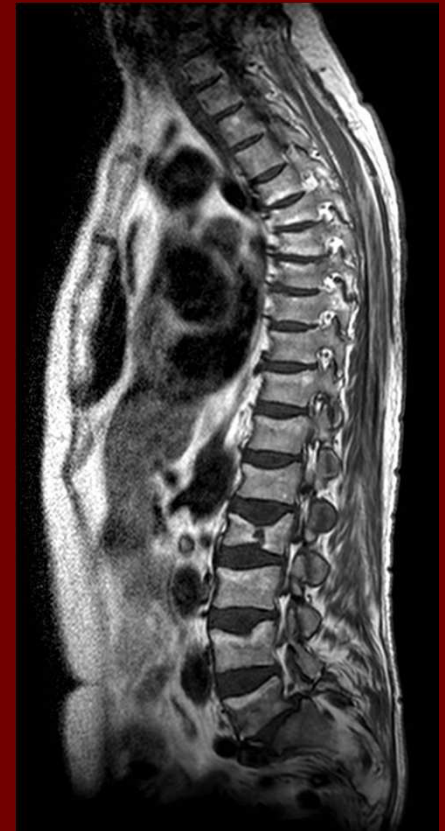# Postižení páteře myelomem



RTG



CT

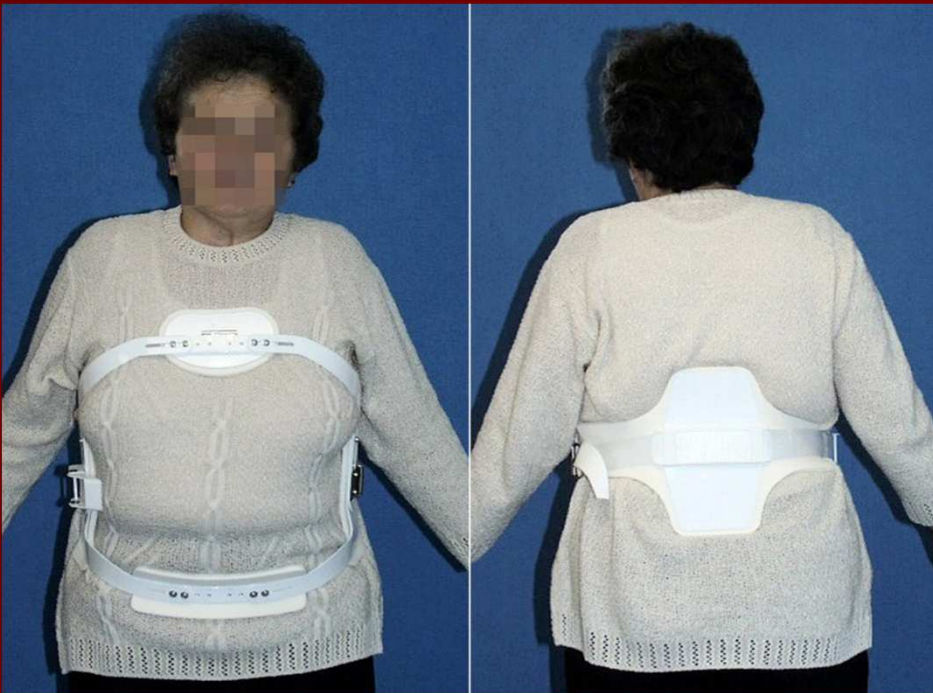

MRI

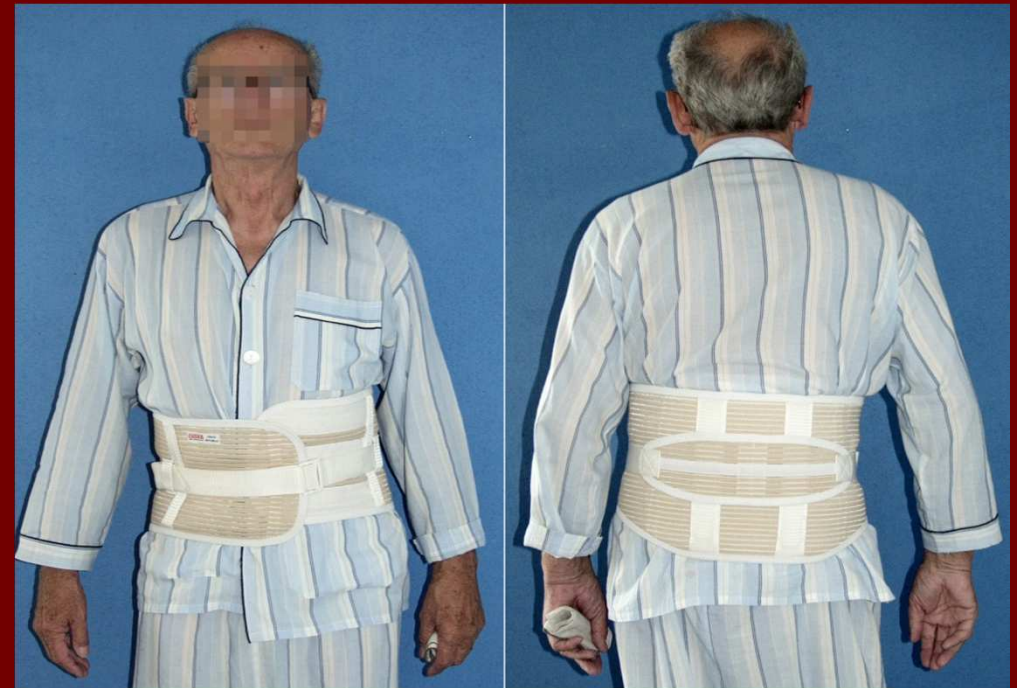# Příznaky a rizika páteřních myelomů:

- bolest
- patol. zlomenina a kolaps těla obratle
- nervový náleží
- nestabilita páteře

# Zevní fixace páteře



Jewettova ortéza





Bederní pás

**bolest**

bludný kruh

**hypomobilita**



# Cíle operačního léčení

- zlepšení/prevence nerv. postižení
- obnovení stability páteře
- úleva od bolestí
- zlepšení kvality života

# Základní předoperační rozvaha

solitární x mnohočetný myelom

rozsah nervového nálezu

# Předoperační rozvaha

- prognóza základního onemocnění
- radikalita výkonu
- míra dekomprese a následné destabilizace páteře
- rozsah nutné stabilizace páteře
- ekonomické možnosti

# Typy operačních výkonů

- zadní
- přední
- kombinované



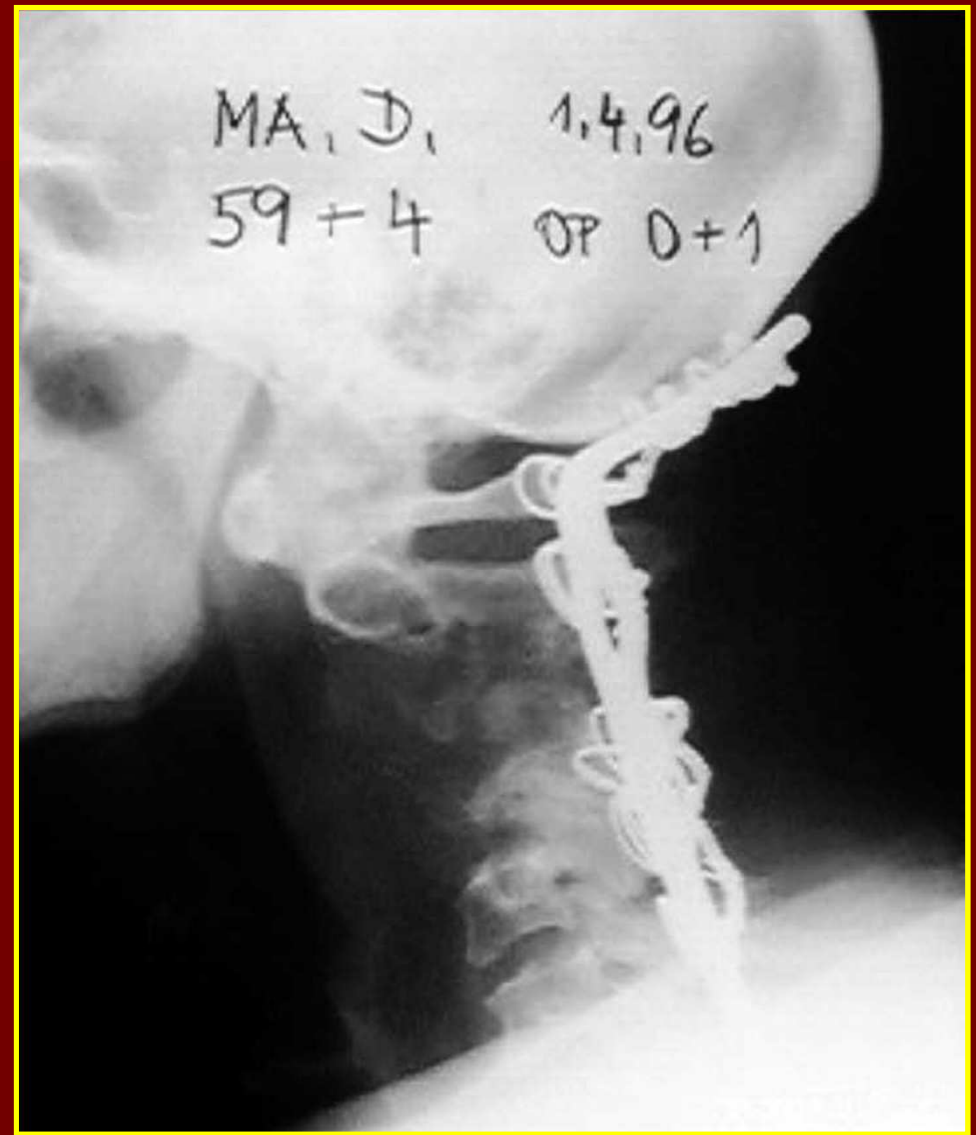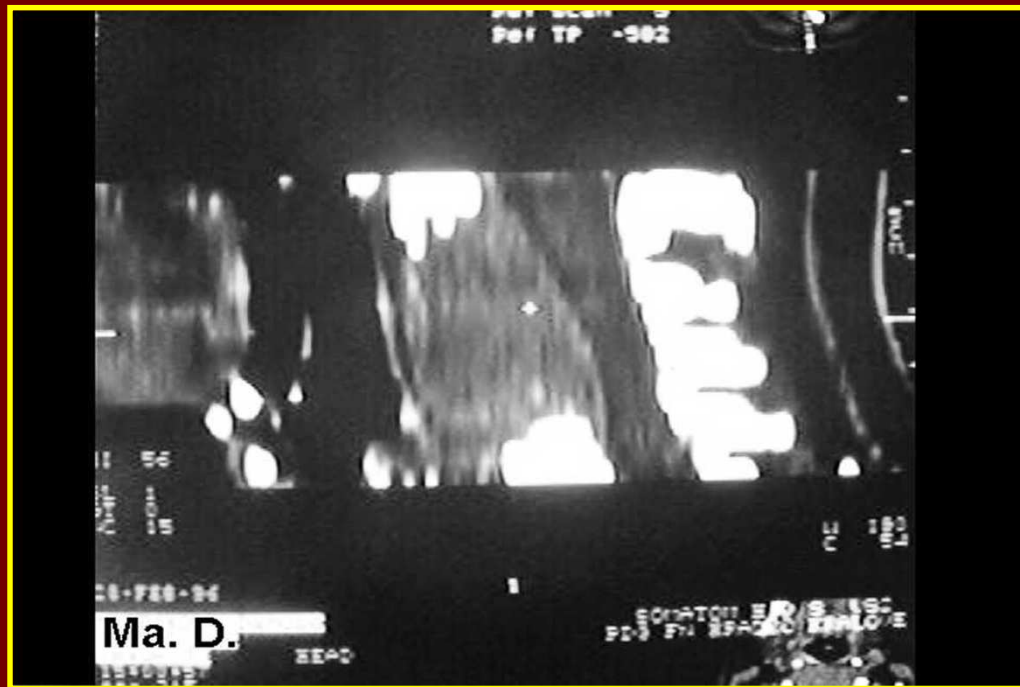# Indikace typu výkonu

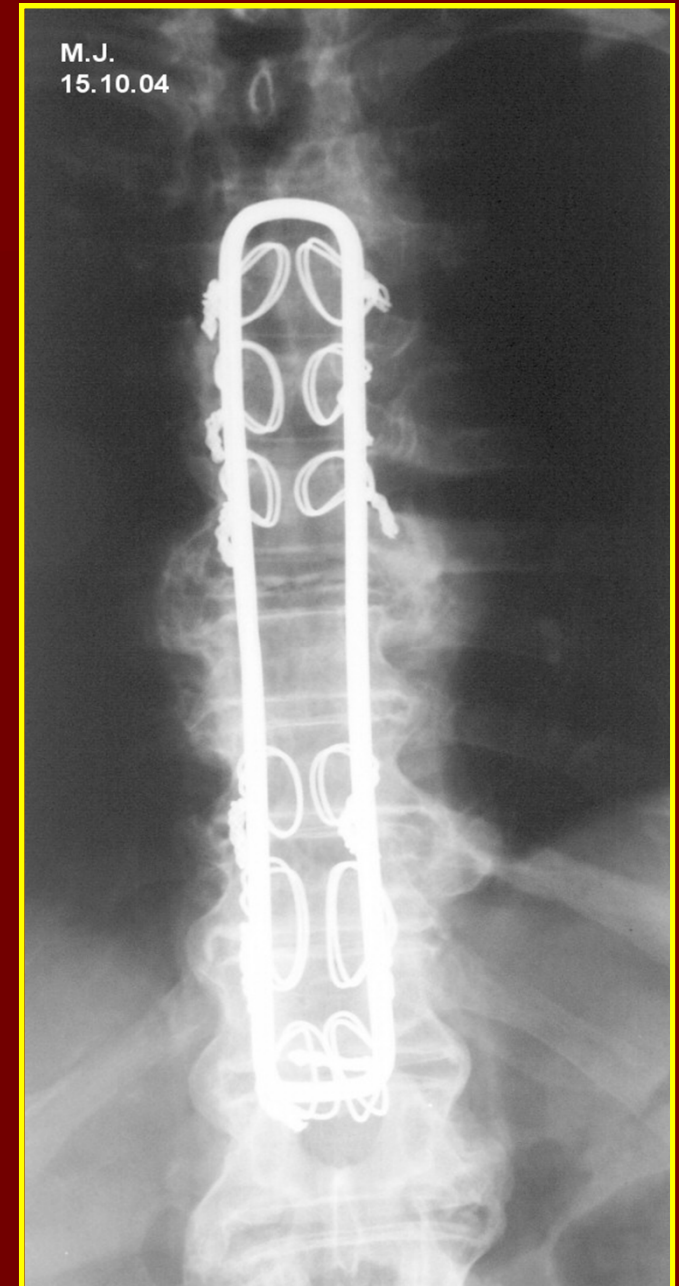
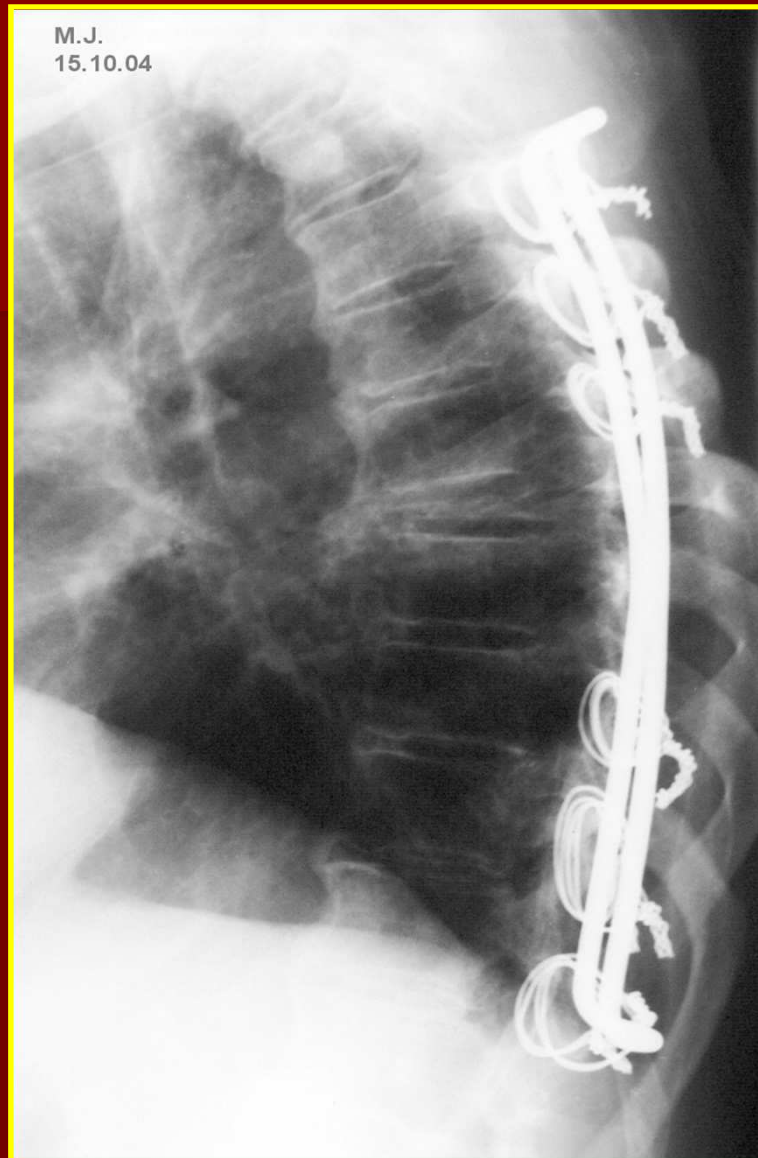- lokalizace
- rozsah postižení
- základní prognóza
- věk
- stav pacienta

# 1. Zadní výkony

- prostá posterolaterální dekomprese  
(prognóza do  $\frac{1}{2}$  roku)
- dekomprese a instrumentace  
(prognóza do 1 roku)
- dekomprese, instrumentace, fúze  
(prognóza nad 1 rok)

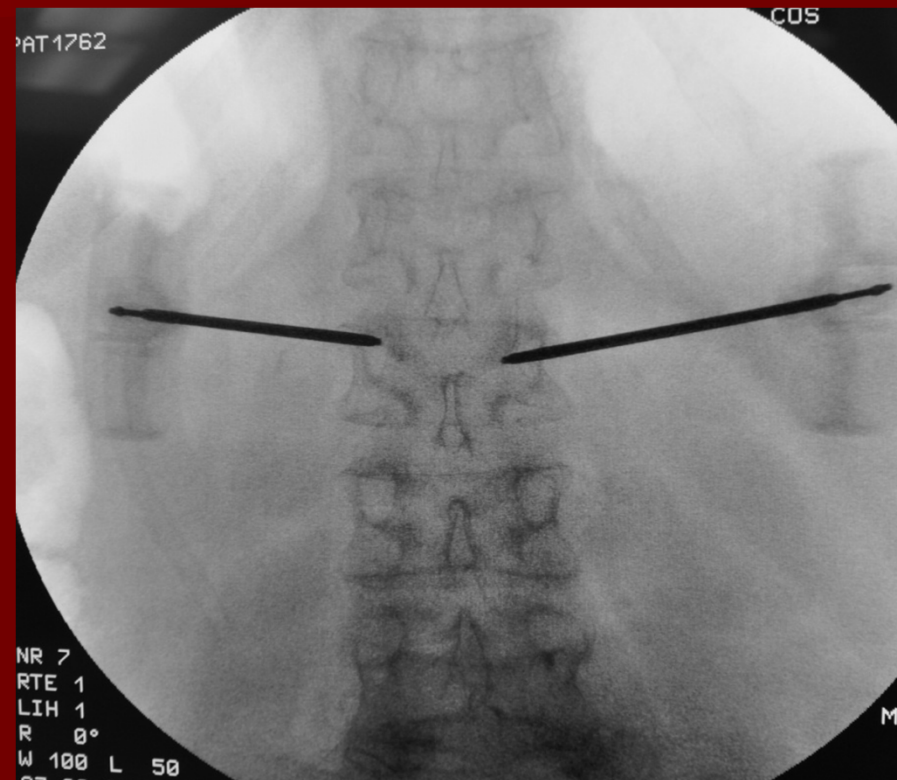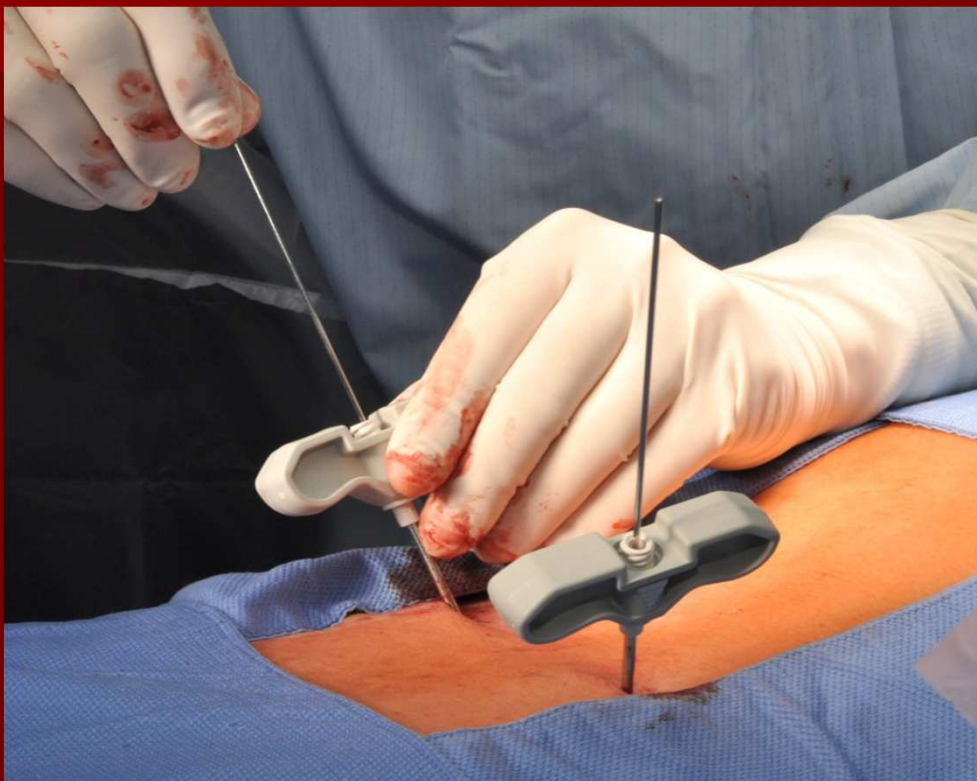
# Occipitocervikální stabilizace





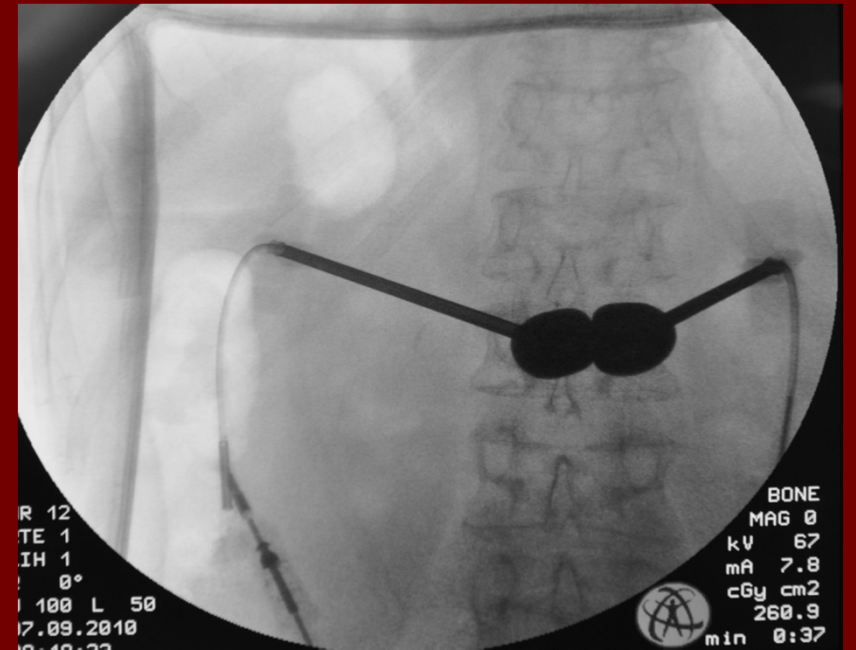
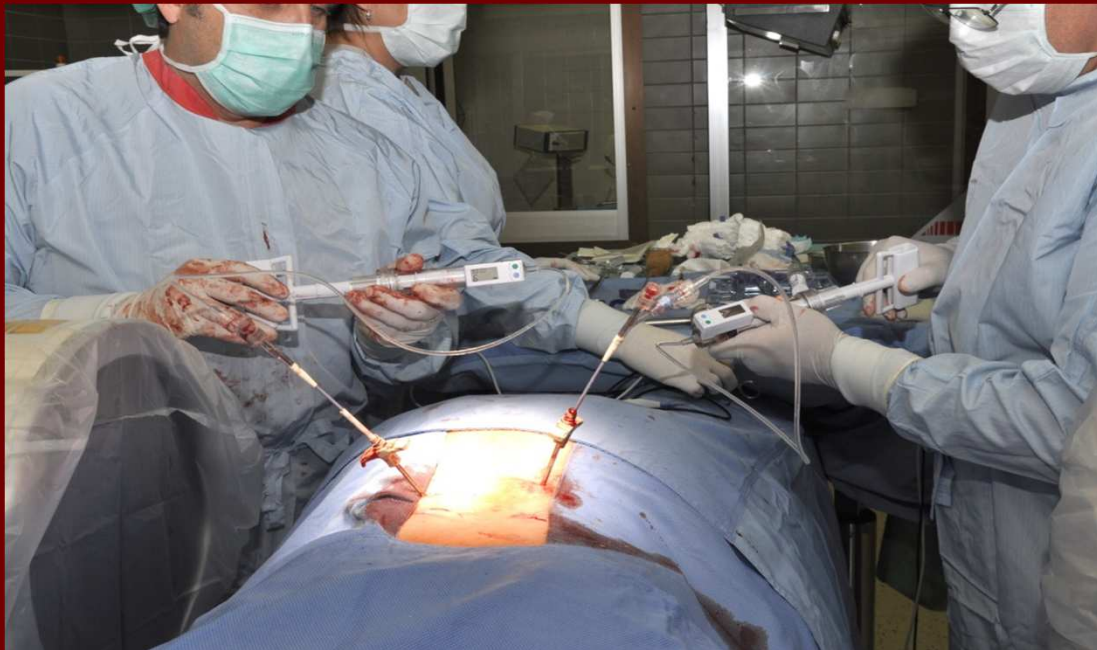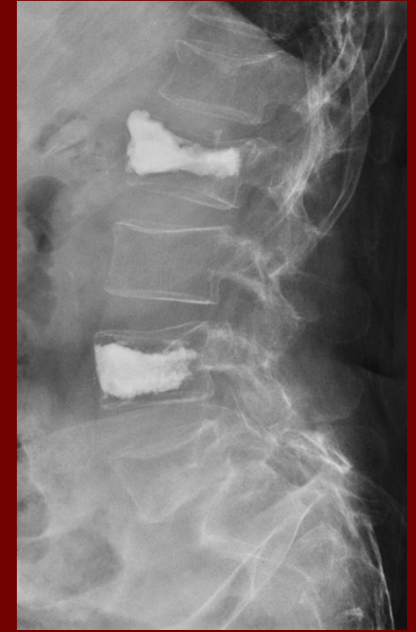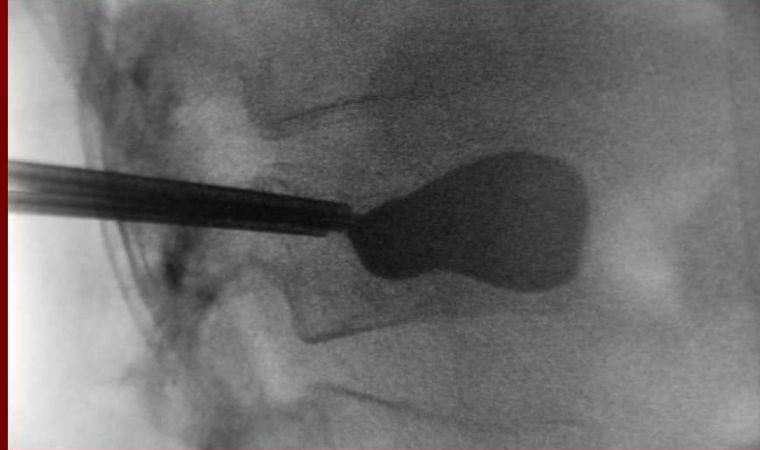
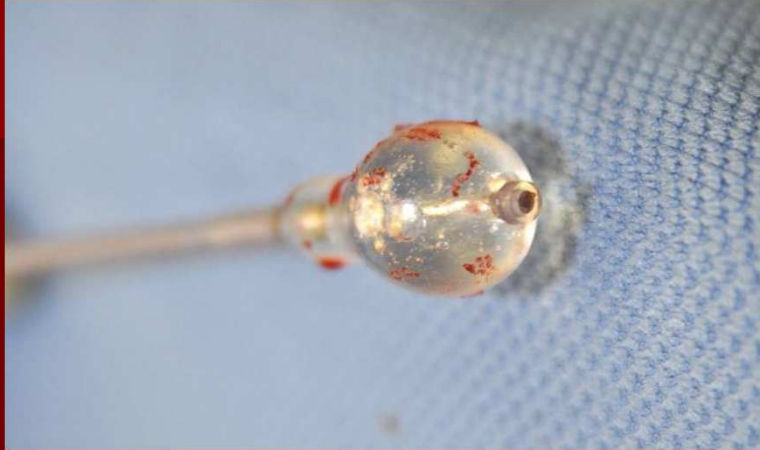**Zadní dekomprese a stabilizace**

# Operační léčba

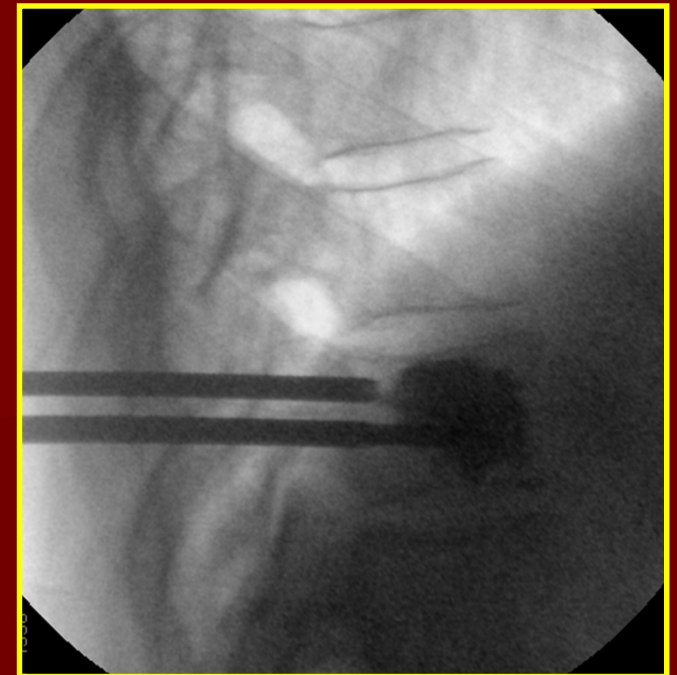
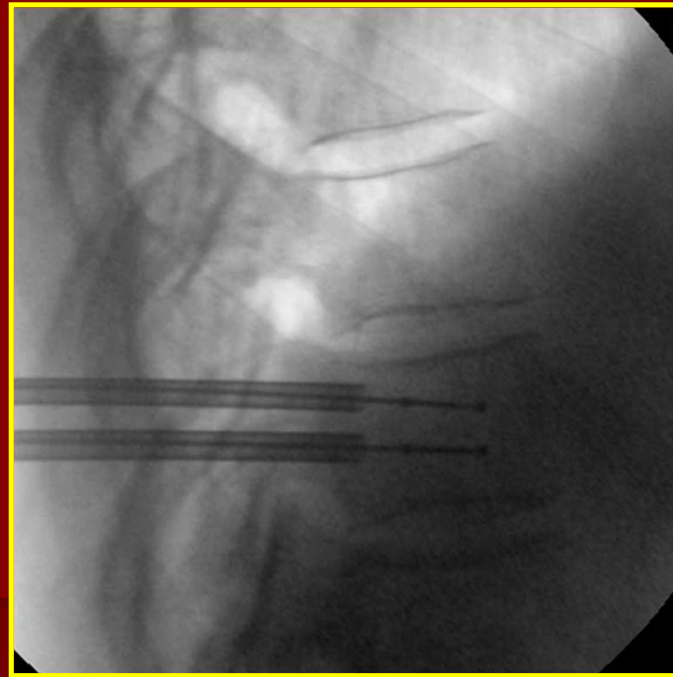
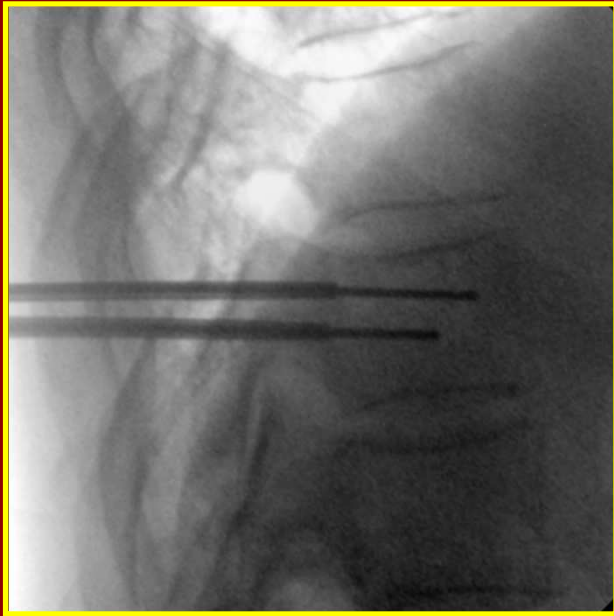


**Kyfoplastika**

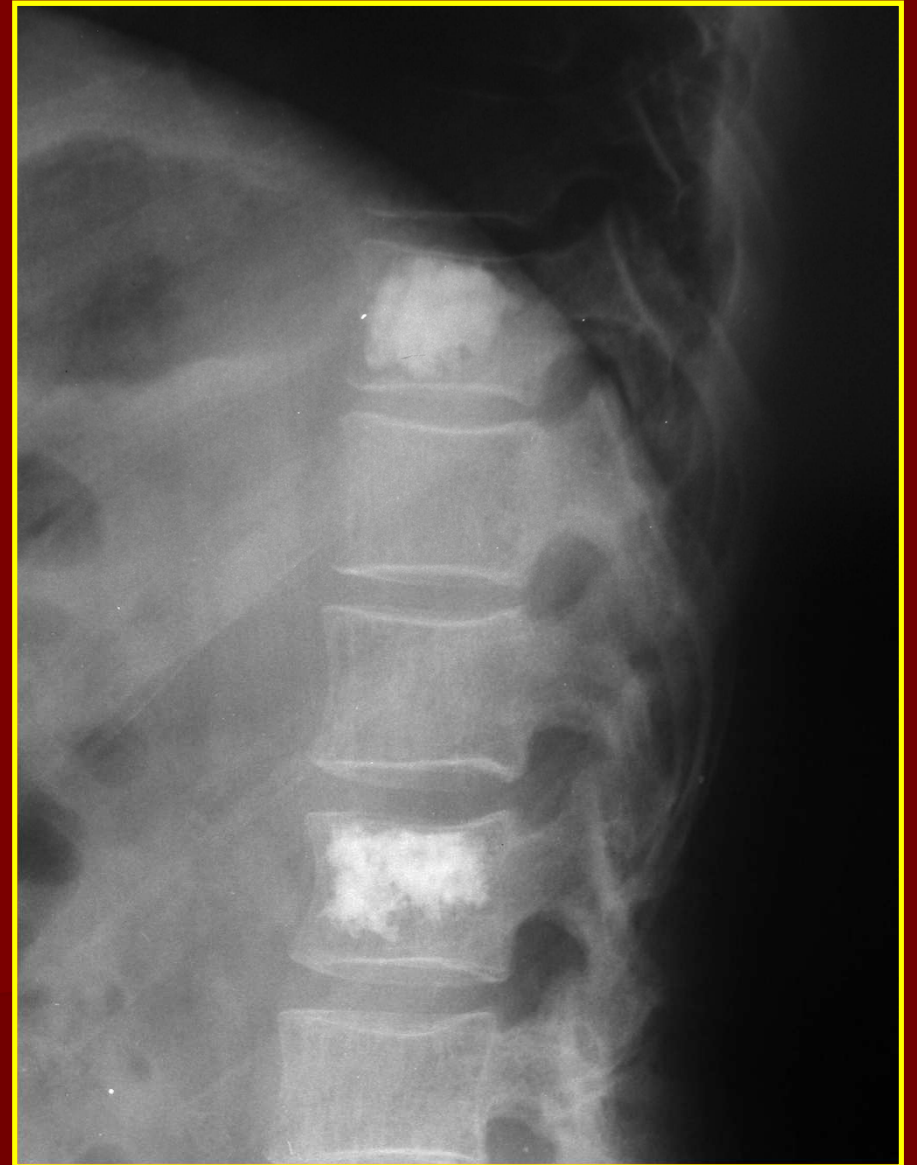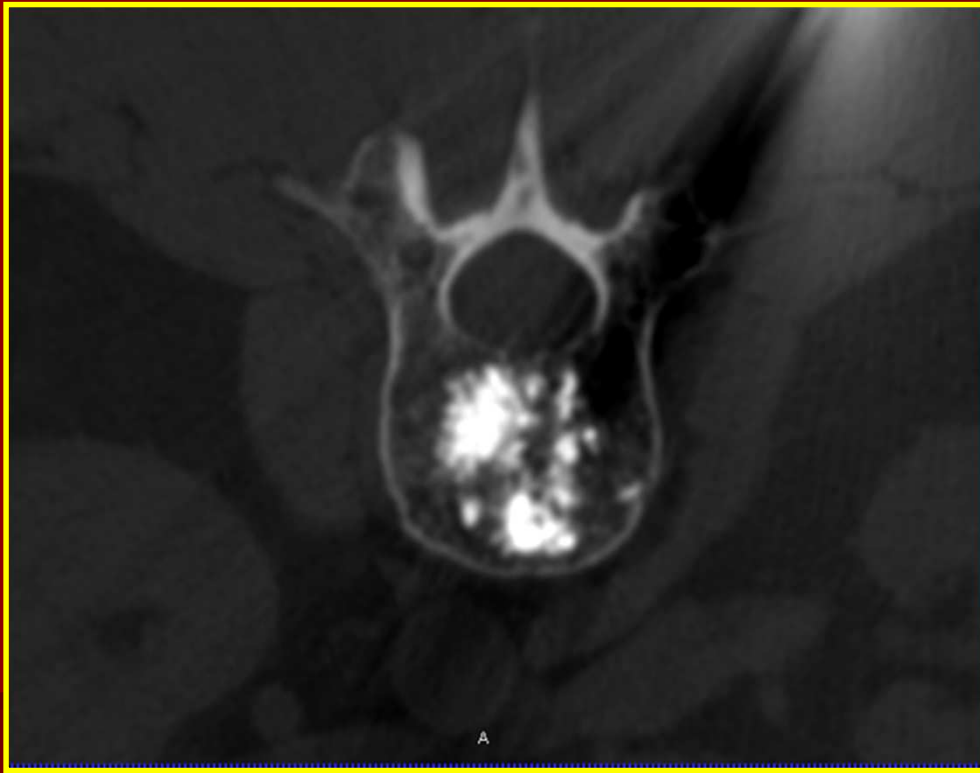
# Kyfoplastika



# Vertebroplastika Kyfoplastika

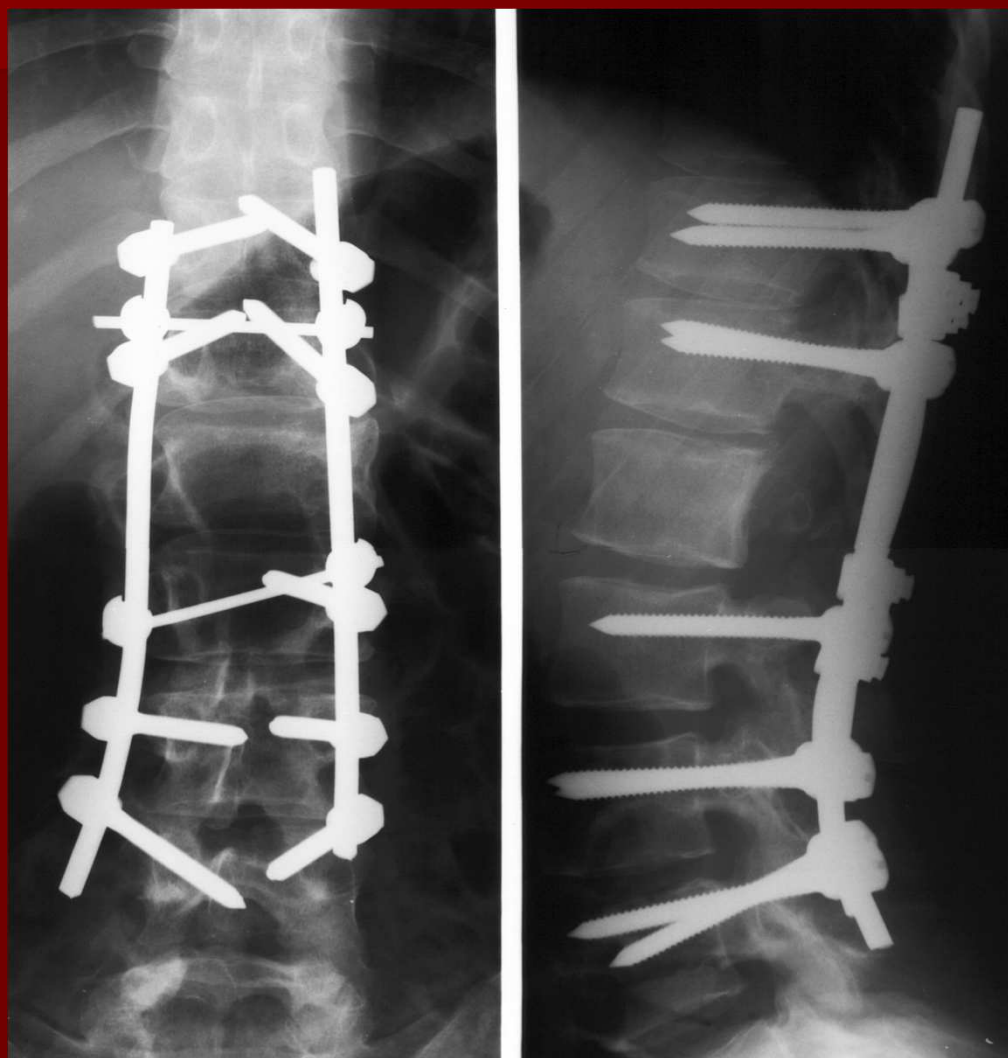


# Vertebroplastika Kyfoplastika





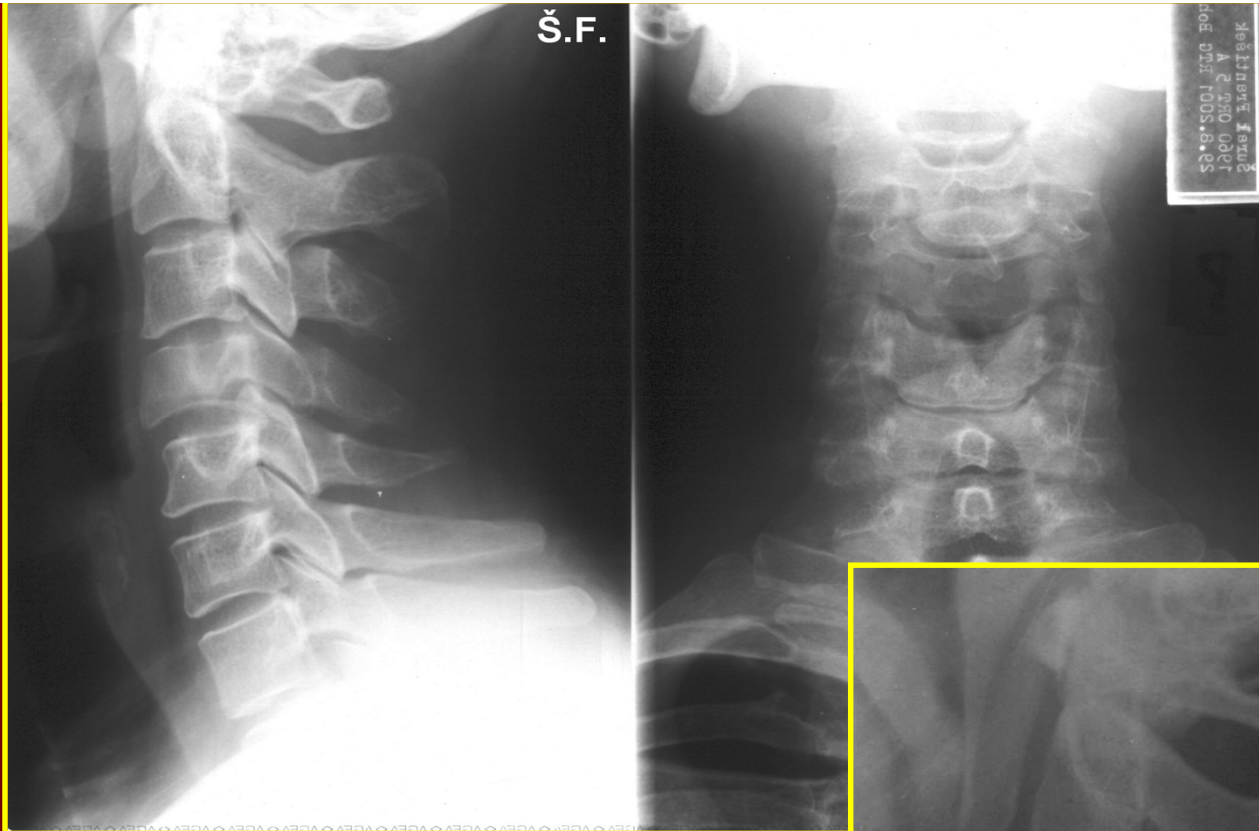
# Zadní stabilizace



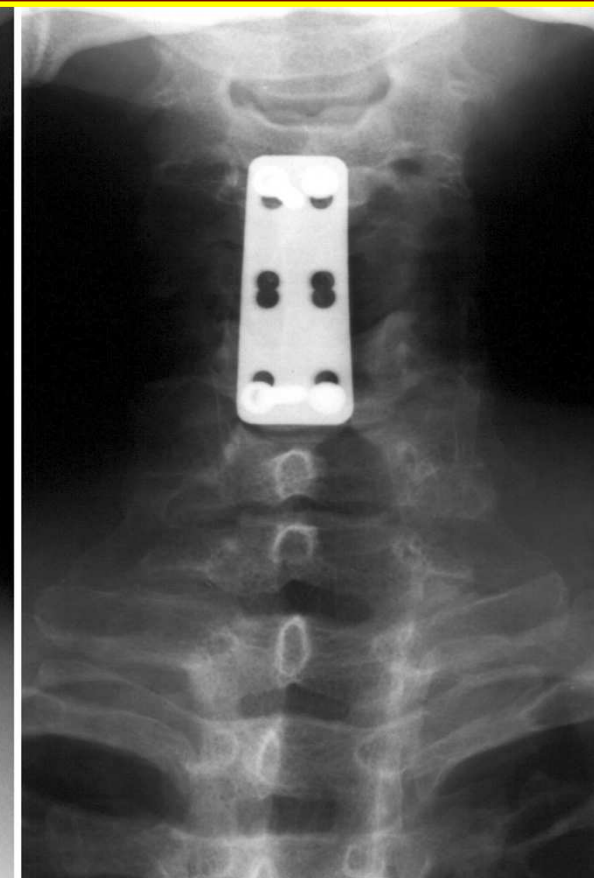
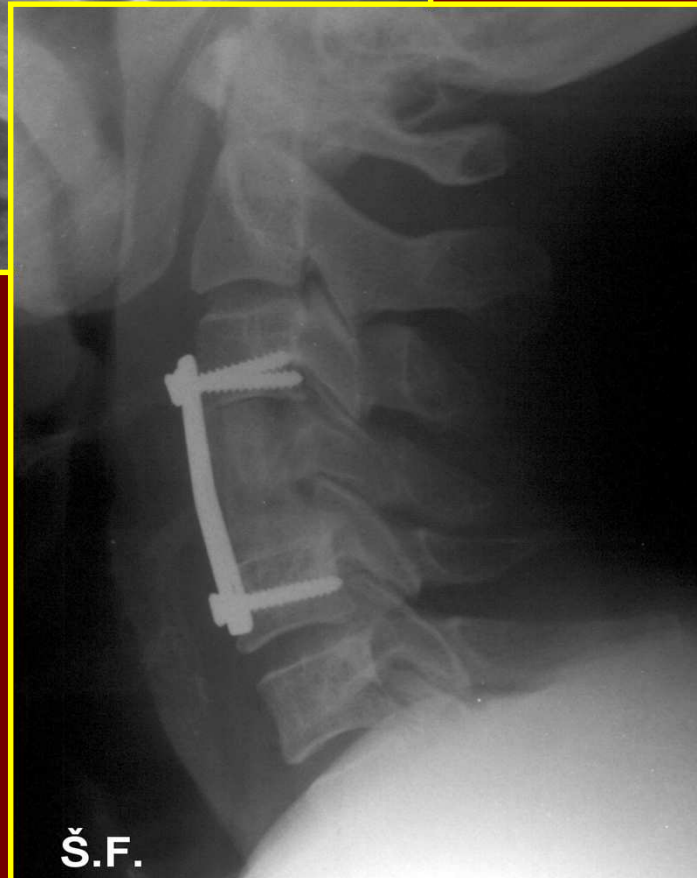## 2. Přední výkony

- somatektomie
- dekomprese
- náhrada obratlového těla
- přední stabilizace

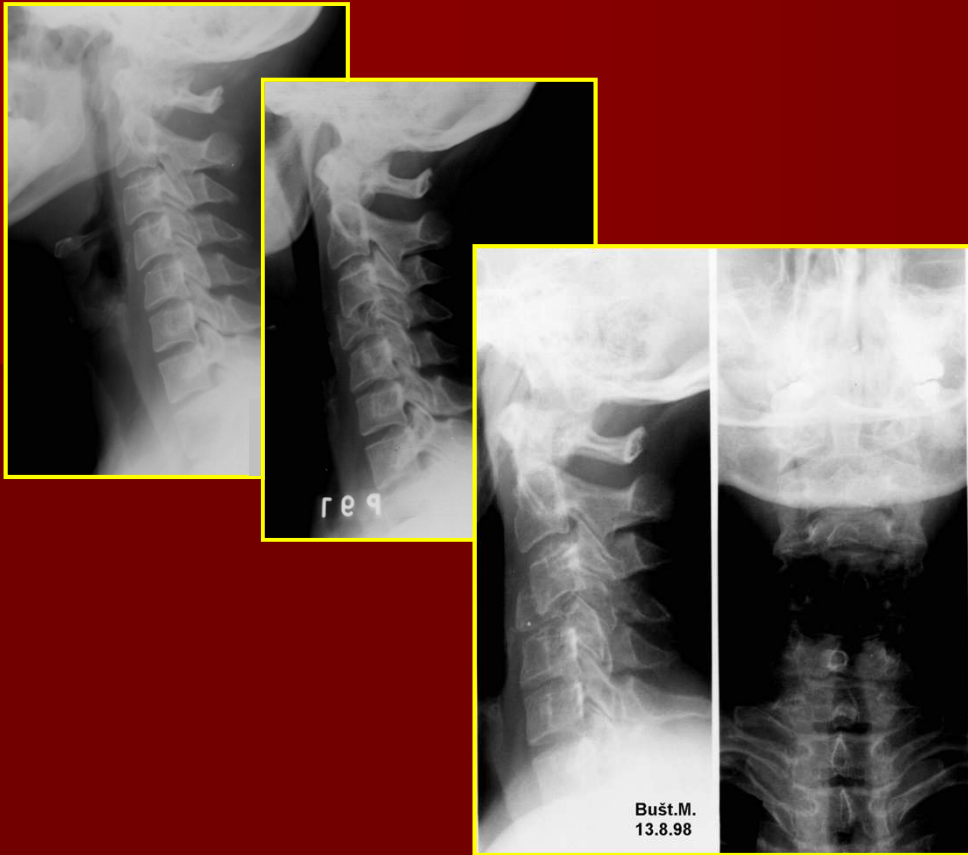
# Přední výkony



- somatektomie
- náhrada autoštěpem
- přední stabilizace



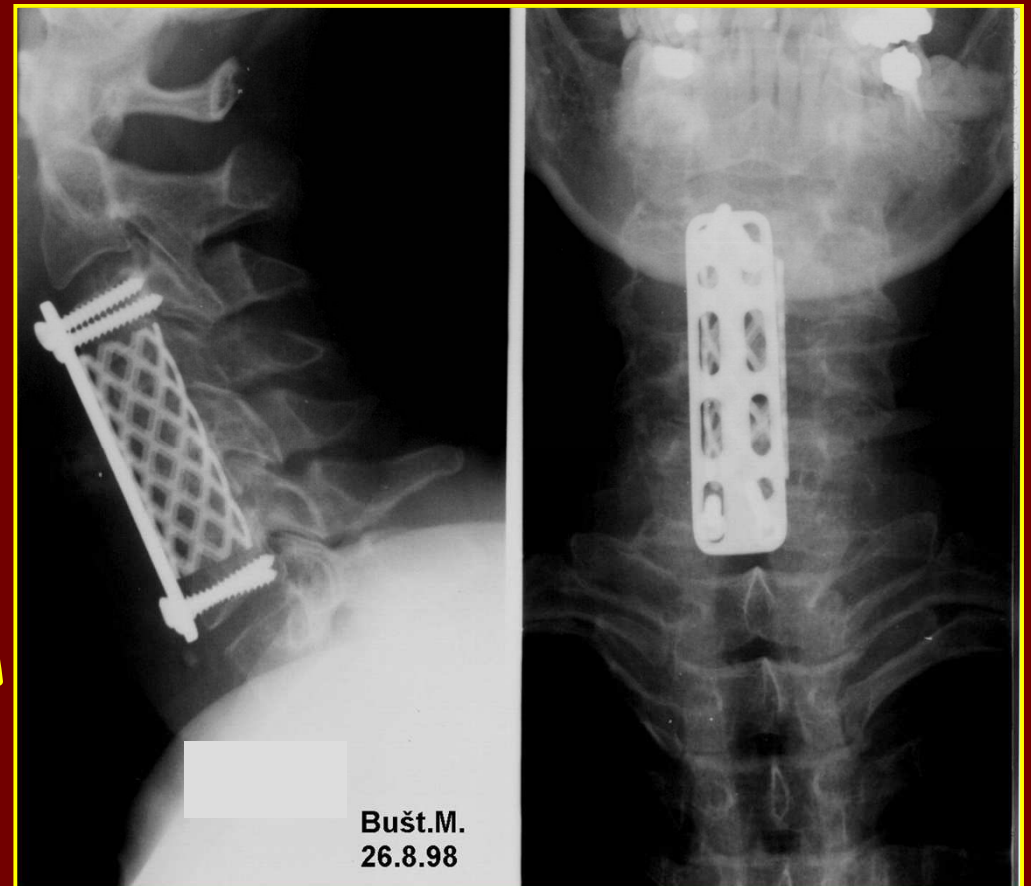
# Přední výkony

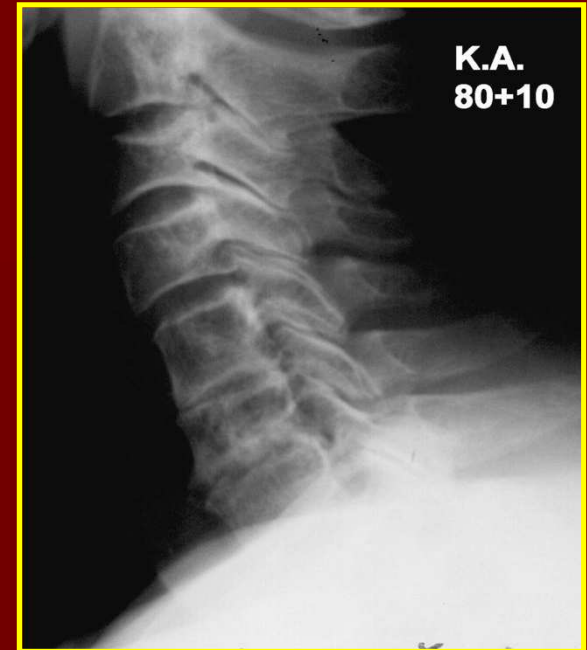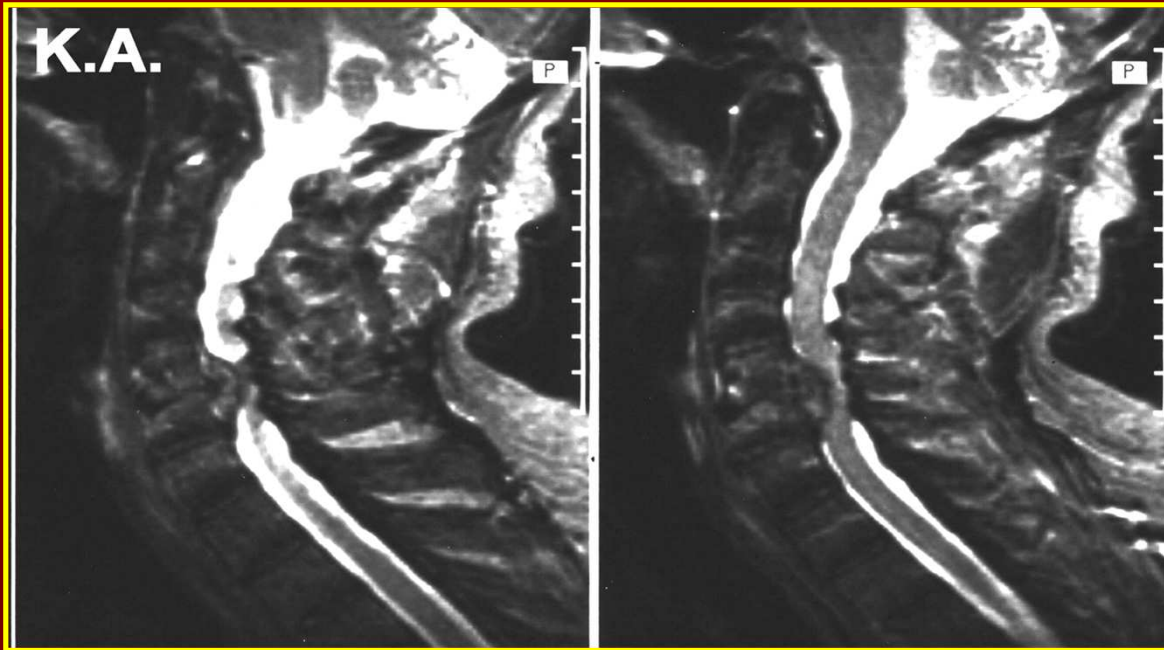


-somatektomie

-náhrada Harmsovým košíkem

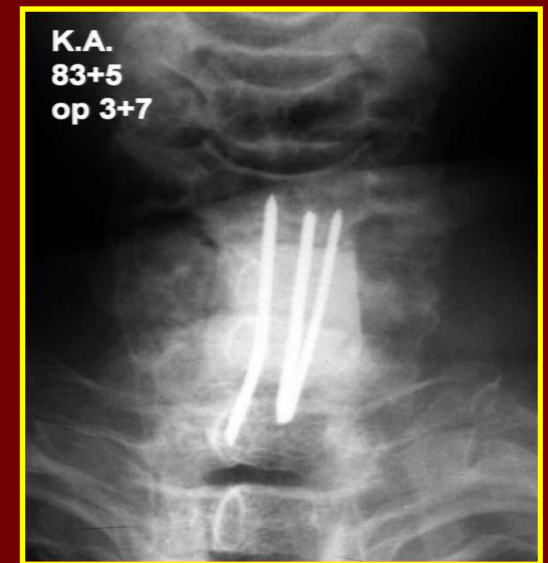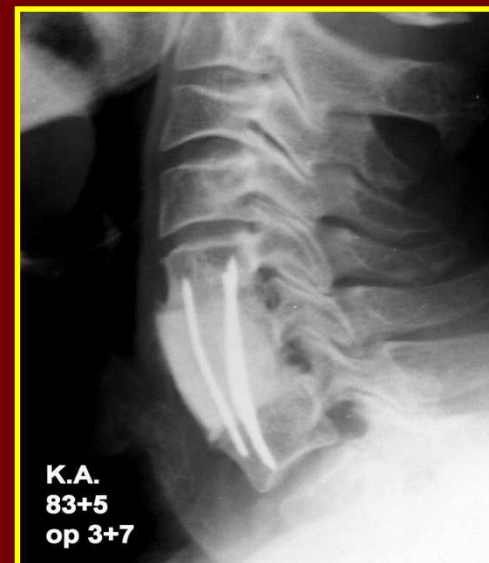-přední stabilizace



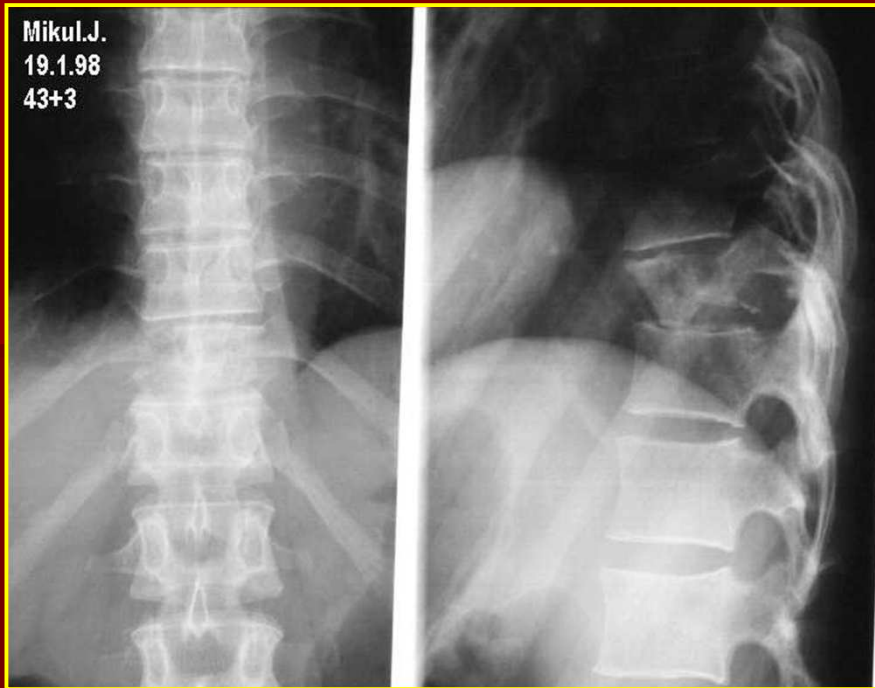


-somatektomie

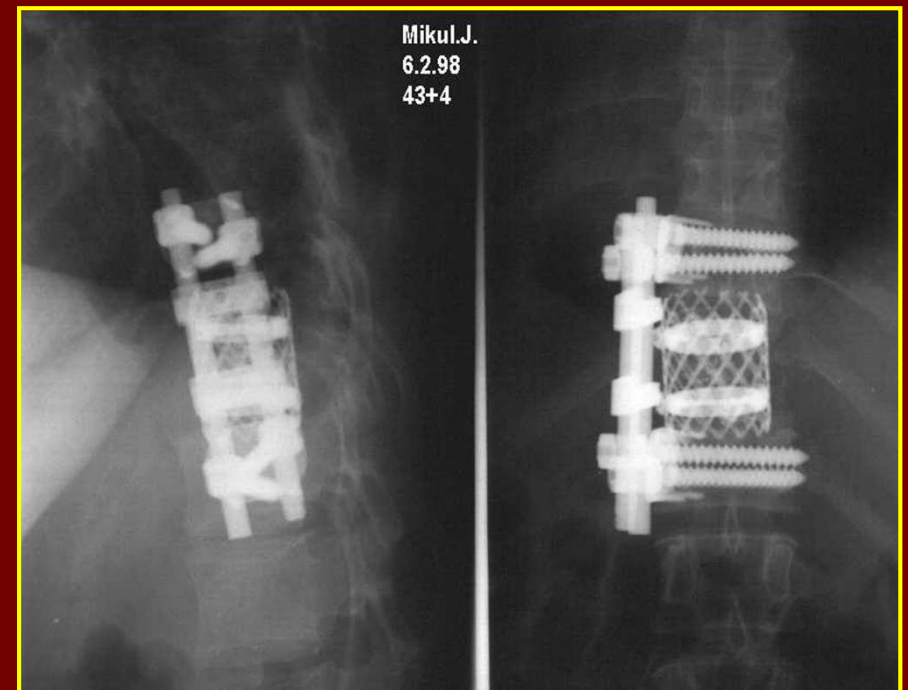
-náhrada armovaným cementem



# Přední výkony

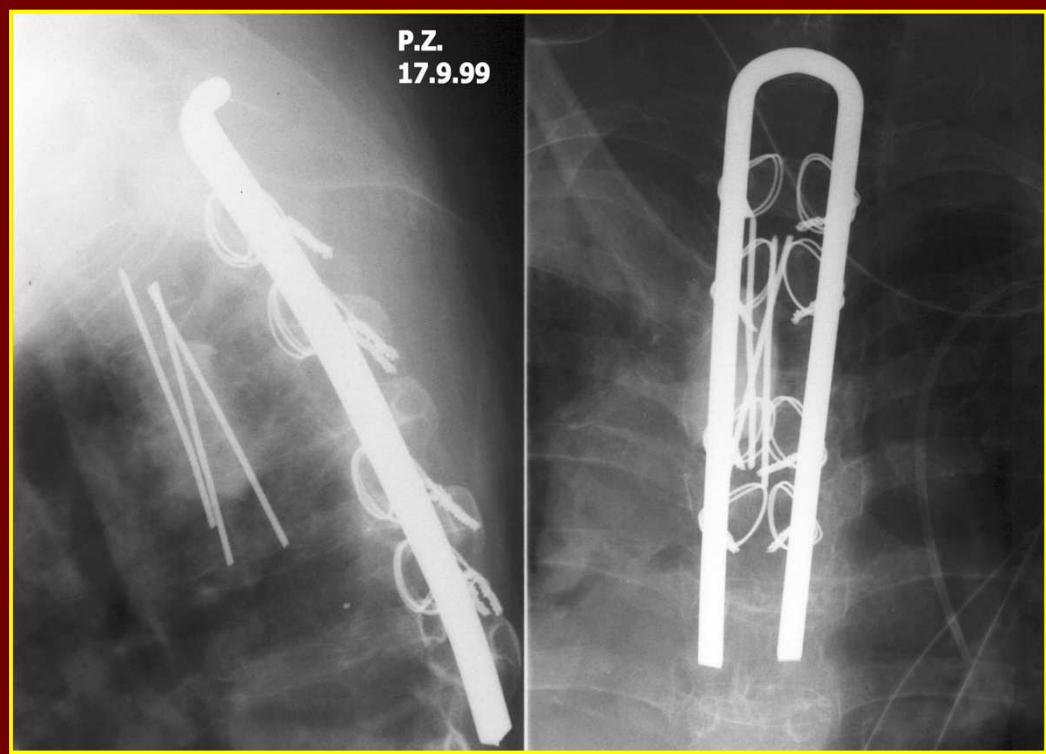
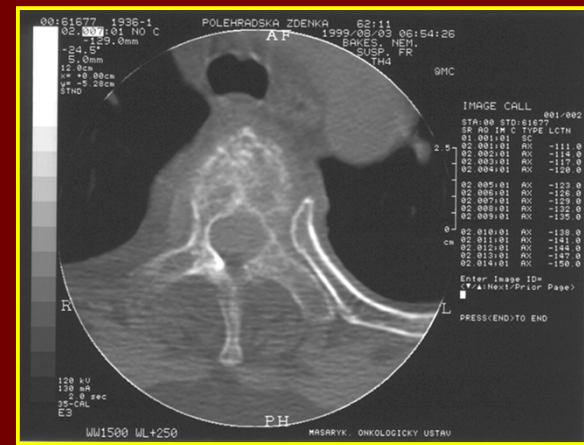
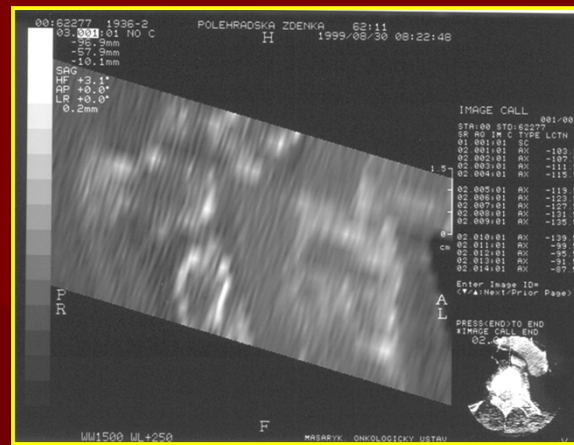
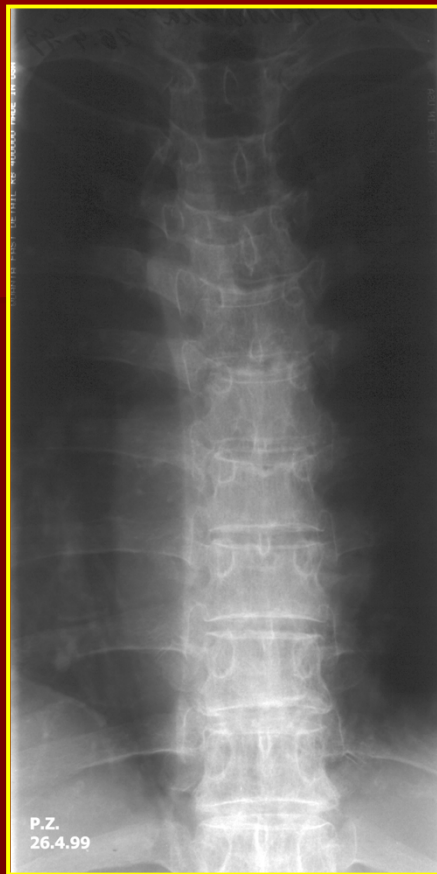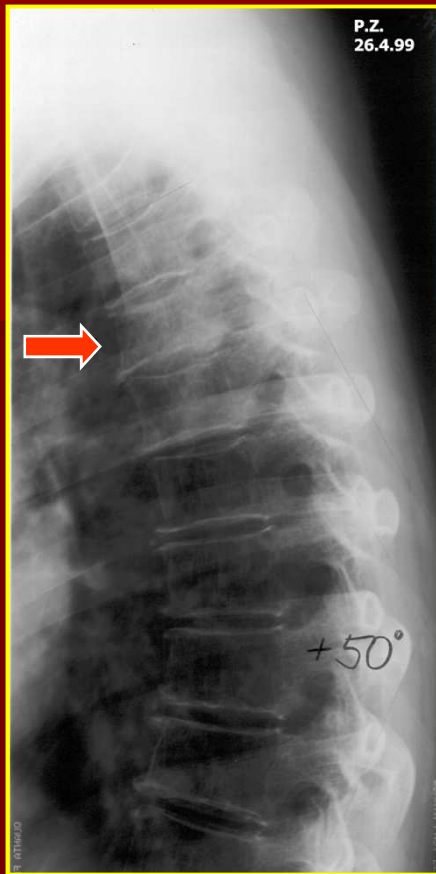


- somatektomie
- náhrada Harmsovým košíkem
- přední stabilizace



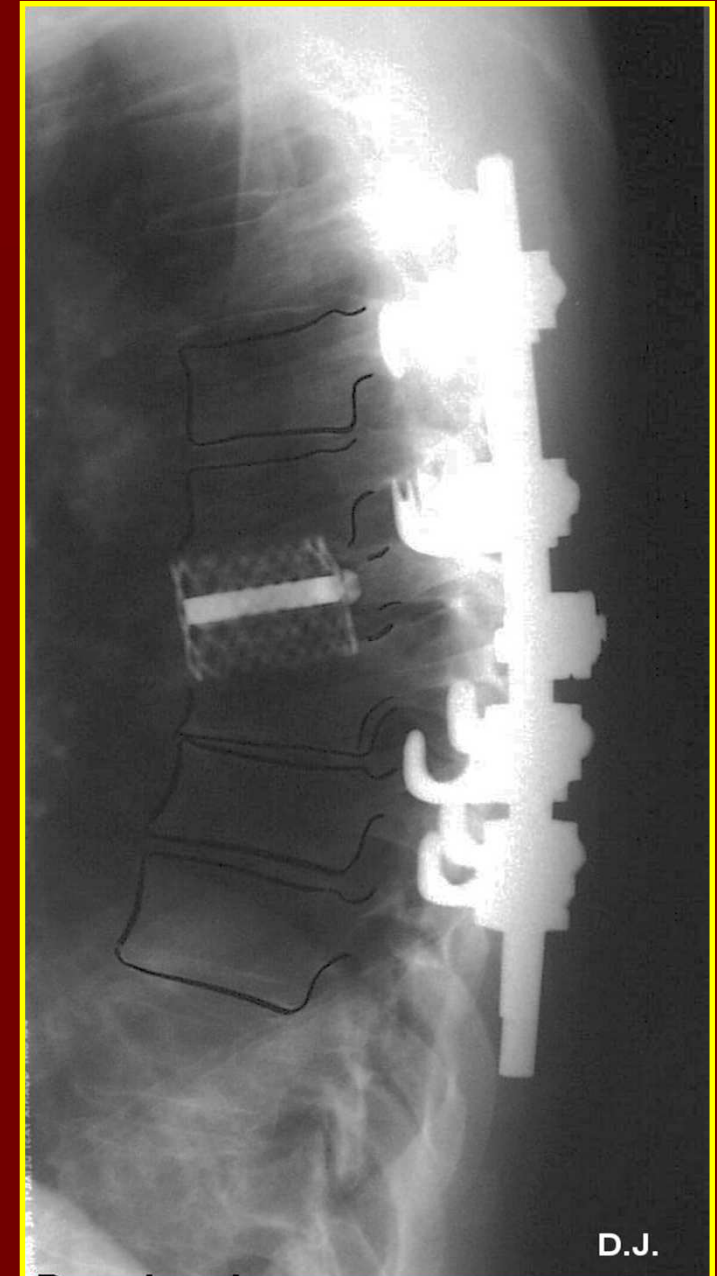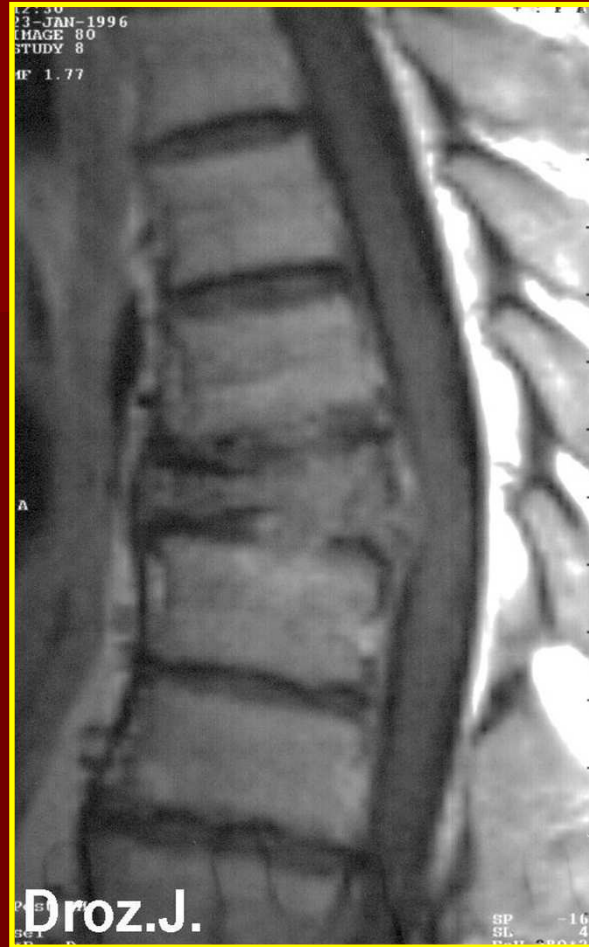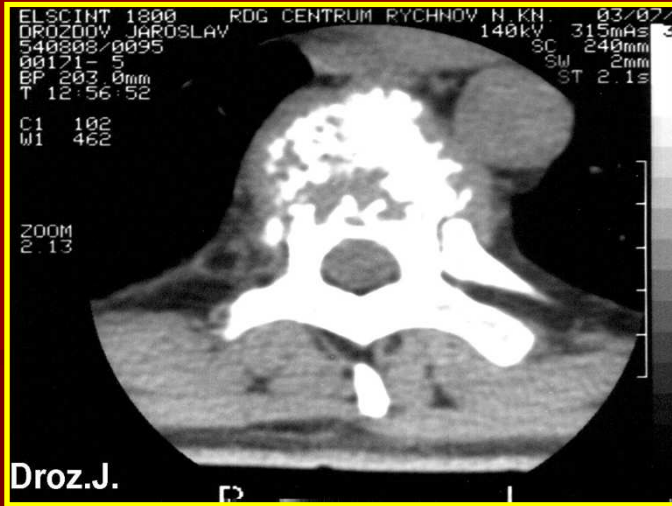
# 3. Kombinované výkony

- somatektomie a dekomprese
- náhrada těla obratle
- zadní stabilizace a dekomprese



- somatektomie
- náhrada armovaným cementem
- zadní dekomprese a stabilizace



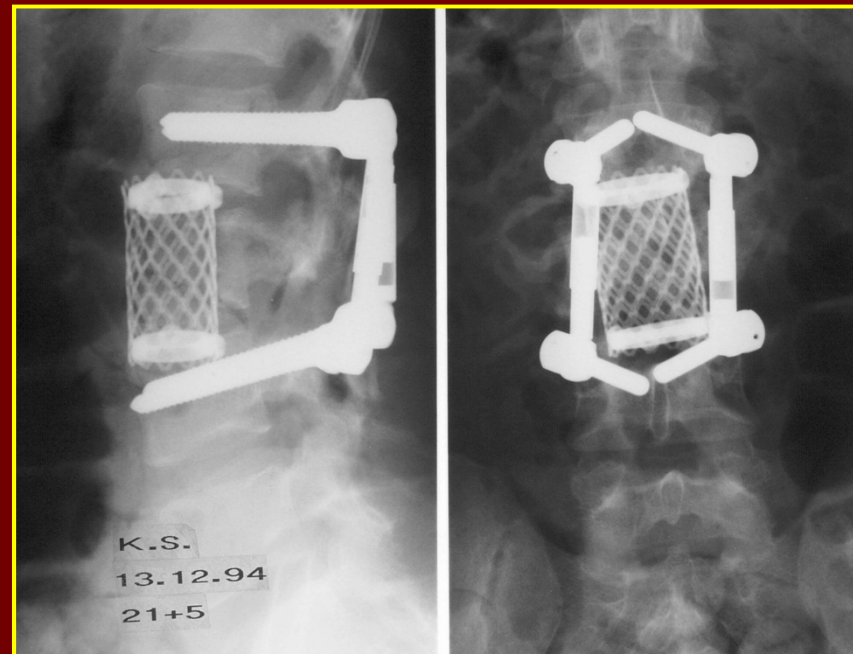
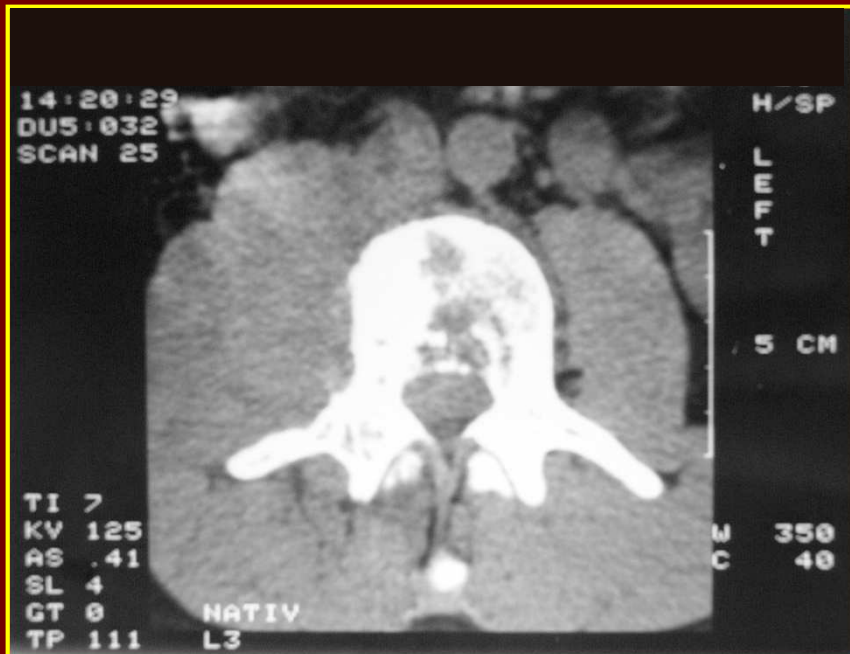
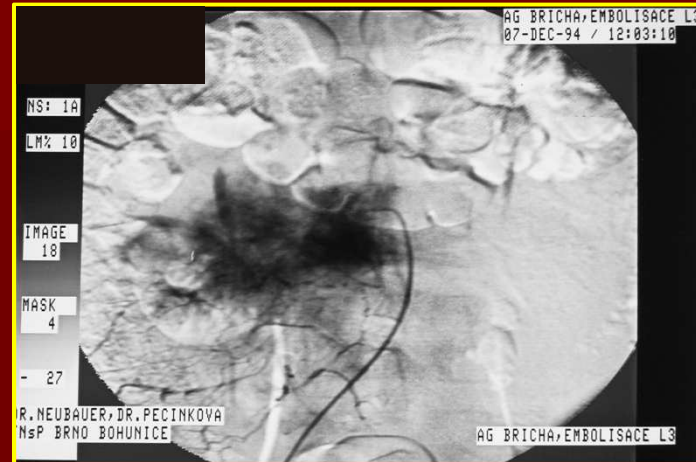
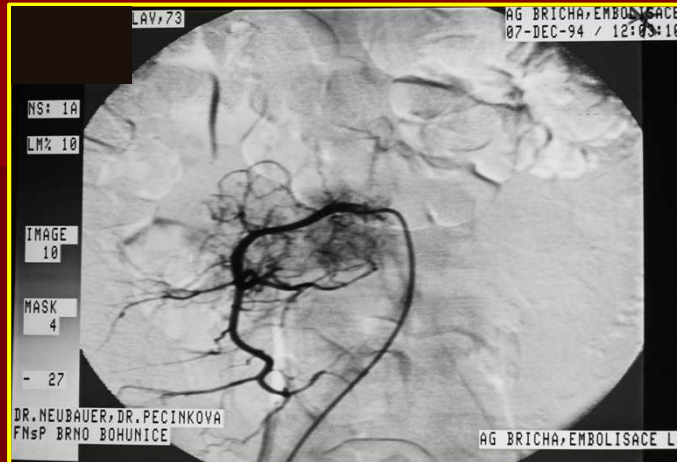- somatektomie
- náhrada Harnsovým košíkem
- zadní dekomprese a stabilizace

# Kombinované výkony

- 2 týmy simultánně
- v jedné době s přetočením pacienta
- ve dvou dobách - s odstupem týdne  
(peroperační krvácení)

# Embolizace meta ad L3



## Ortopedická klinika FN Brno-Bohunice 1984 - 2011

**108** operací páteře s dg. myelomu (ženy 59)

C páteř	18
---------	----

T	58
---	----

L	29
---	----

Os sacrum	3
-----------	---

Přední výkon	25
--------------	----

Zadní	43
-------	----

Kombinovaný	39
-------------	----

# Nervový nález - Frankel

A plegie, anestezie

B plegie se zachovalým citím

C neužitečná motorika

D užitečná motorika (chodí)

E normální nález

<u>Nervový nález</u>	A	B	C	D	E
Předop	4	9	29	33	33
Poop	3	3	12	33	57

## Nervový nález

Zlepšení 41 pac. (38%)

Beze změny 61 pac. (58%)

Zhoršení 6 pac. (4%)

# Komplikace

- peroperační a pooperační krvácení
- poranění durálního vaku, kořenů
- **zhoršení neurologického nálezu**
- infekce v operační ráně
- uroinfekt, plicní embolie
- amentně delirantní stavy
- pozdní - instabilita nad fúzí
- exitus

# Současné indikace operační léčby myelomů

- progredující nervový nálezh
- solitární myelomy páteře

# Závěr

## Přínos spondylochirurgie myelomů

- regrese/zastavení progresse nervového nálezu
- zmenšení/odstranění bolesti
- zlepšení komfortu života pacienta
- prodloužení délky života



Děkuji za pozornost

