

# **Osteonekróza čelisti po léčbě bisfosfonáty**

**M.Machálka, M.Kozumplíková KÚČOCH**

**Z.Adam, Klinika interní hematonekologie**

**M.Číhalová, Patologický ústav**

**FN a LF Brno**

# Bisfosfonáty

- **Syntetická analoga pyrofosfátů, váží se pevně na hydroxyapatit a inhibují osteoklasty („jednoduché bisfosfonáty“, klodronát)**
- **Dusík obsahující bisfosfonáty zasahují do mechanismů prenylace a mají inhibiční vliv na angiogenezi (alendronát)**

**(Adam 2005)**

# Užití bisfosfonátů v léčbě

- **Mnohočetné myelomy**
- **Jiné maligní choroby (karcinom prsu, prostaty a plic, leukemie, plazmocytom)**
- **Osteoporóza**
- **M.Paget**
- **Ostatní osteodysplázie**

# Osteonekróza čelisti

- **Po extrakci zubu, nebo i po poranění spontálně vzniká nehojící se ložisko v čelisti s nebo bez bolesti po dobu nejméně 3 měsíců**
- **(Wang 2003)**

# Následně další autoři

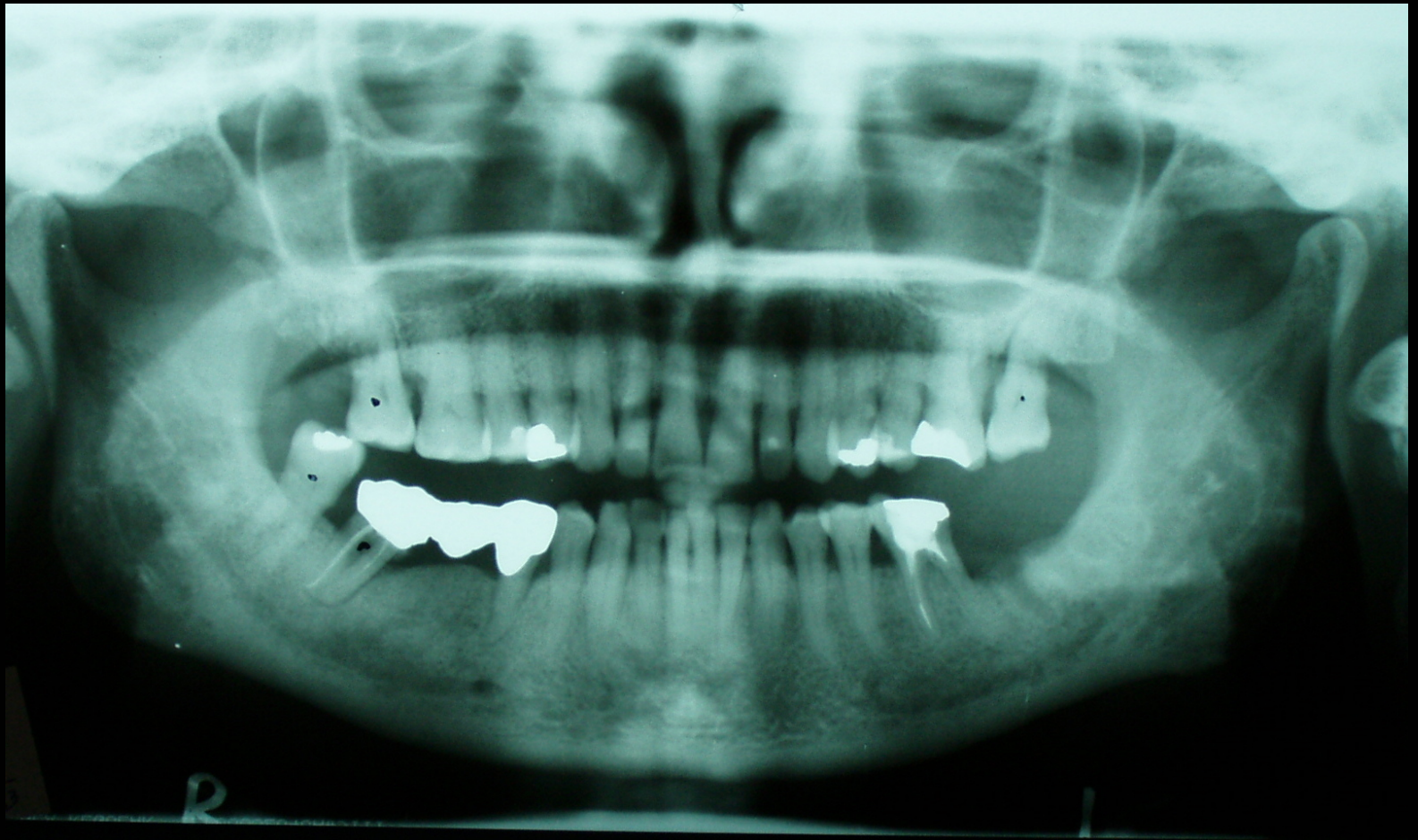- **Porgel 2004**
- **Carter 2004**
- **Hellstein 2004**
- **Lugassy 2004**
- **Megliorati 5 případů 2003**
- **Ruggiero 2004**
- **Schwarz 2004**

# Osteoradionekróza čelisti

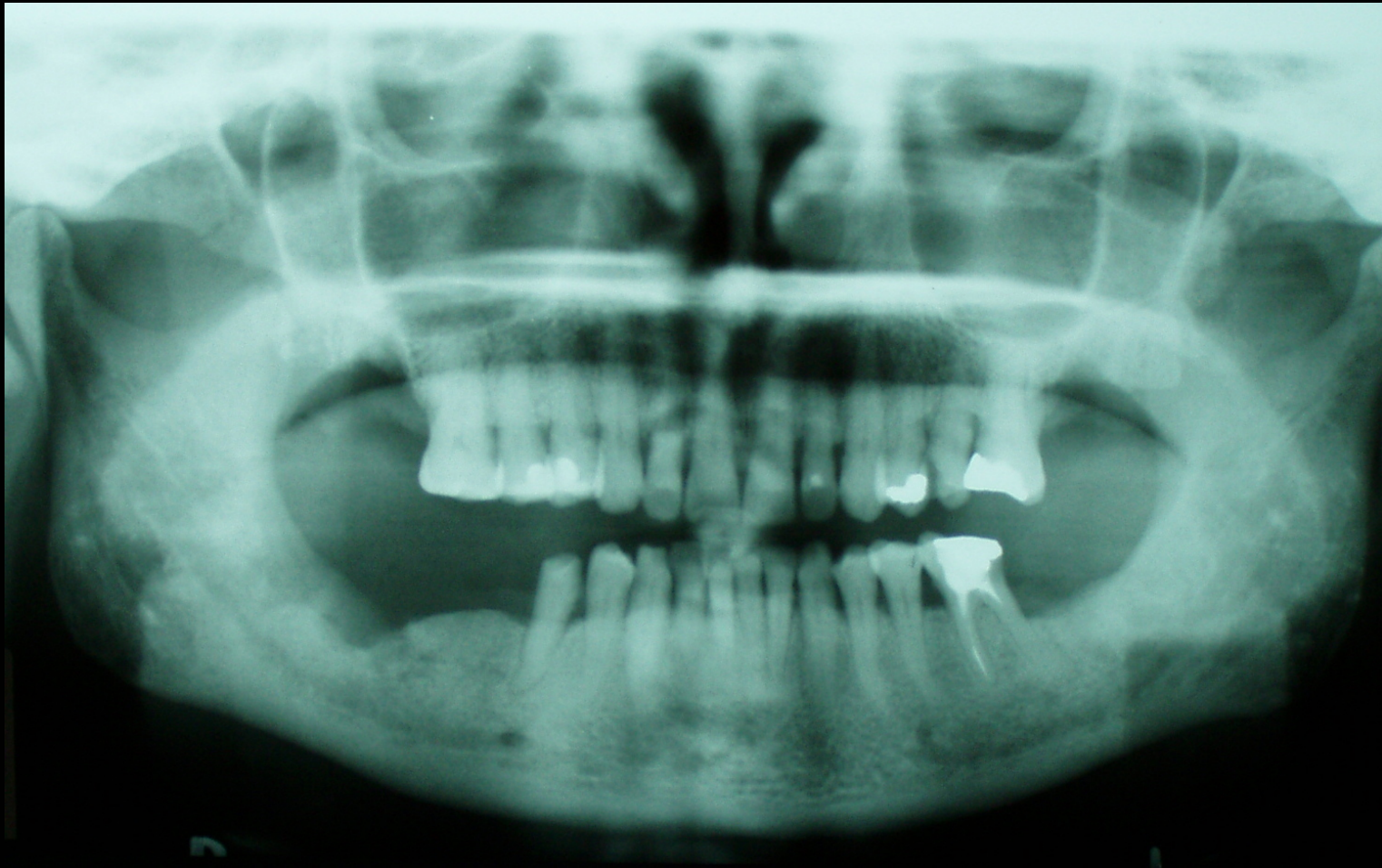
**V roce 1970 popsal R. Marx pacienta s tumorem v ORL oblasti, u něhož se vyvinula osteonekróza po radioterapii komplikaci popsal jako osteoradionekrózu čelisti**

**To vedlo ke vzniku doporučení:**

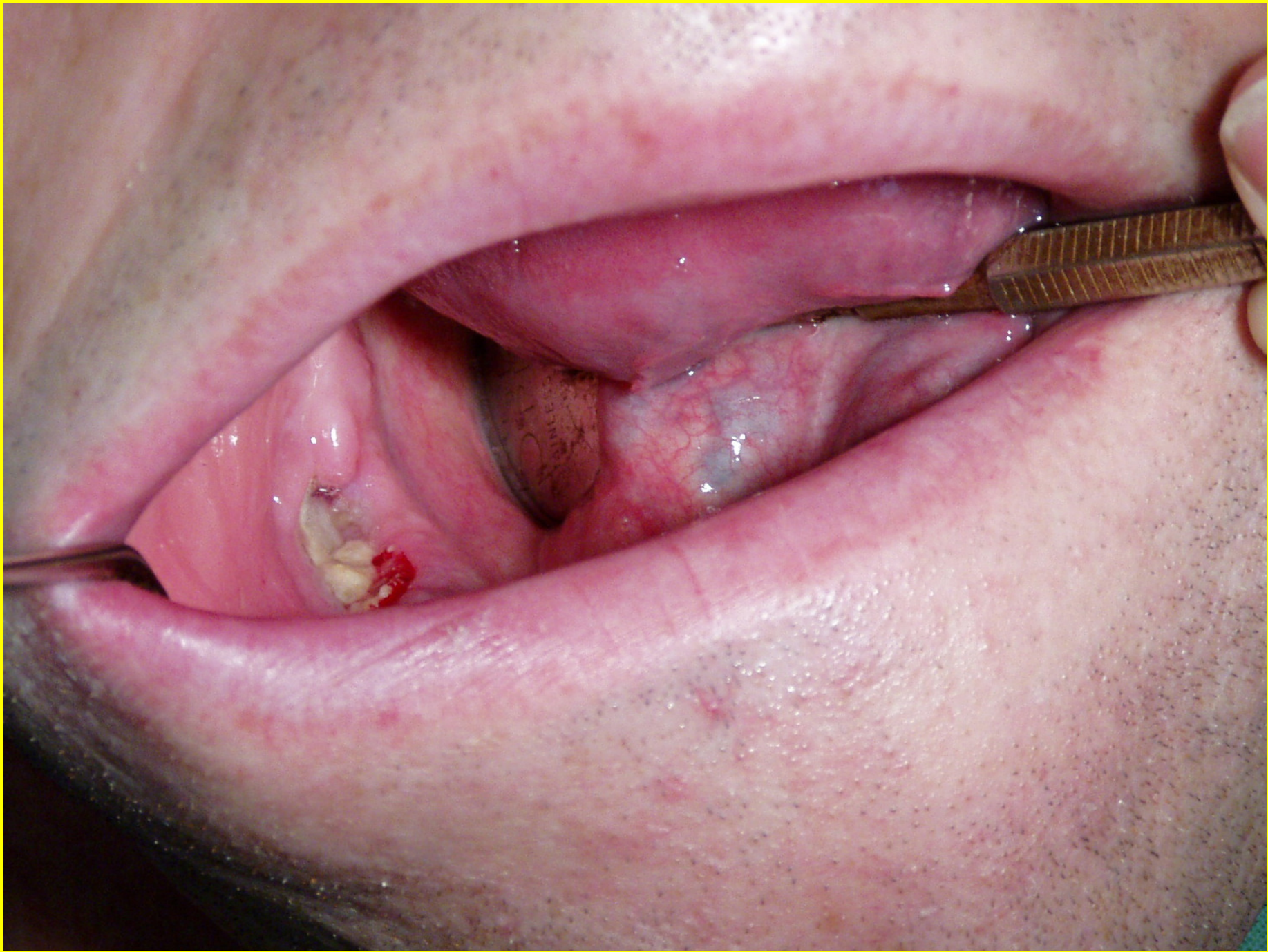- stomatologické vyšetření před radioterapií**
- stomatologická léčba včetně extrakcí před ozářením**
- kontroly čelisti po radioterapii**



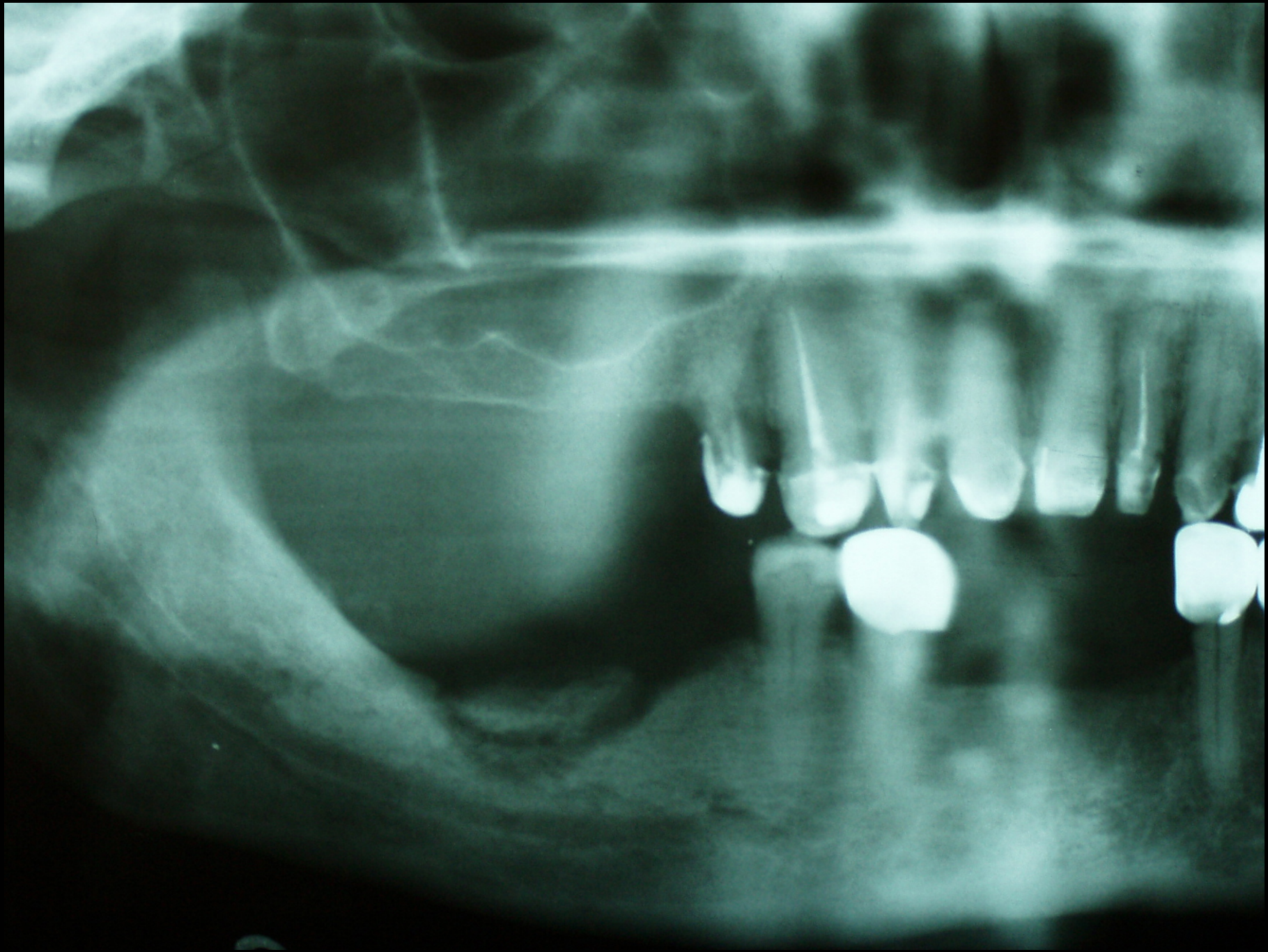




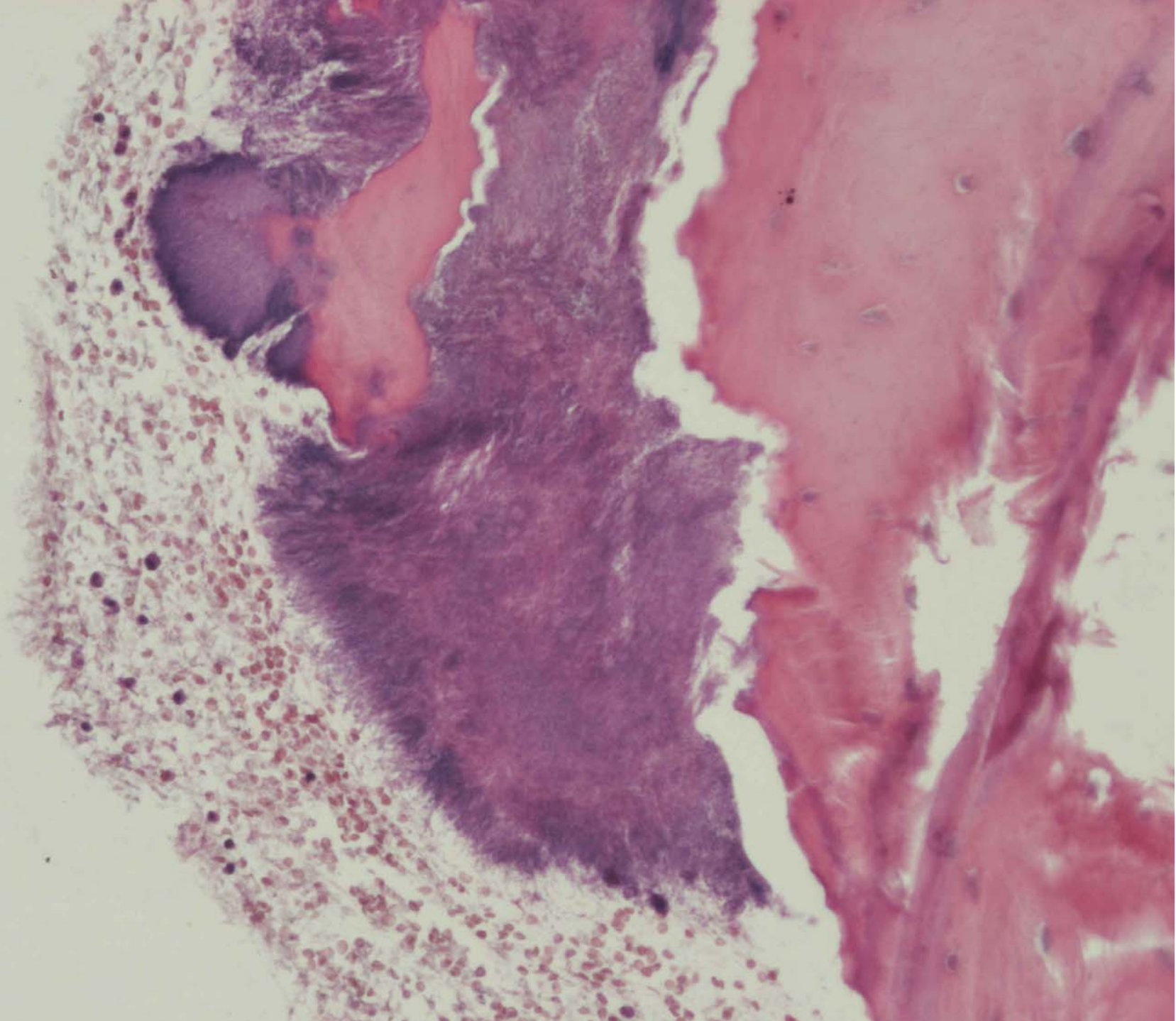


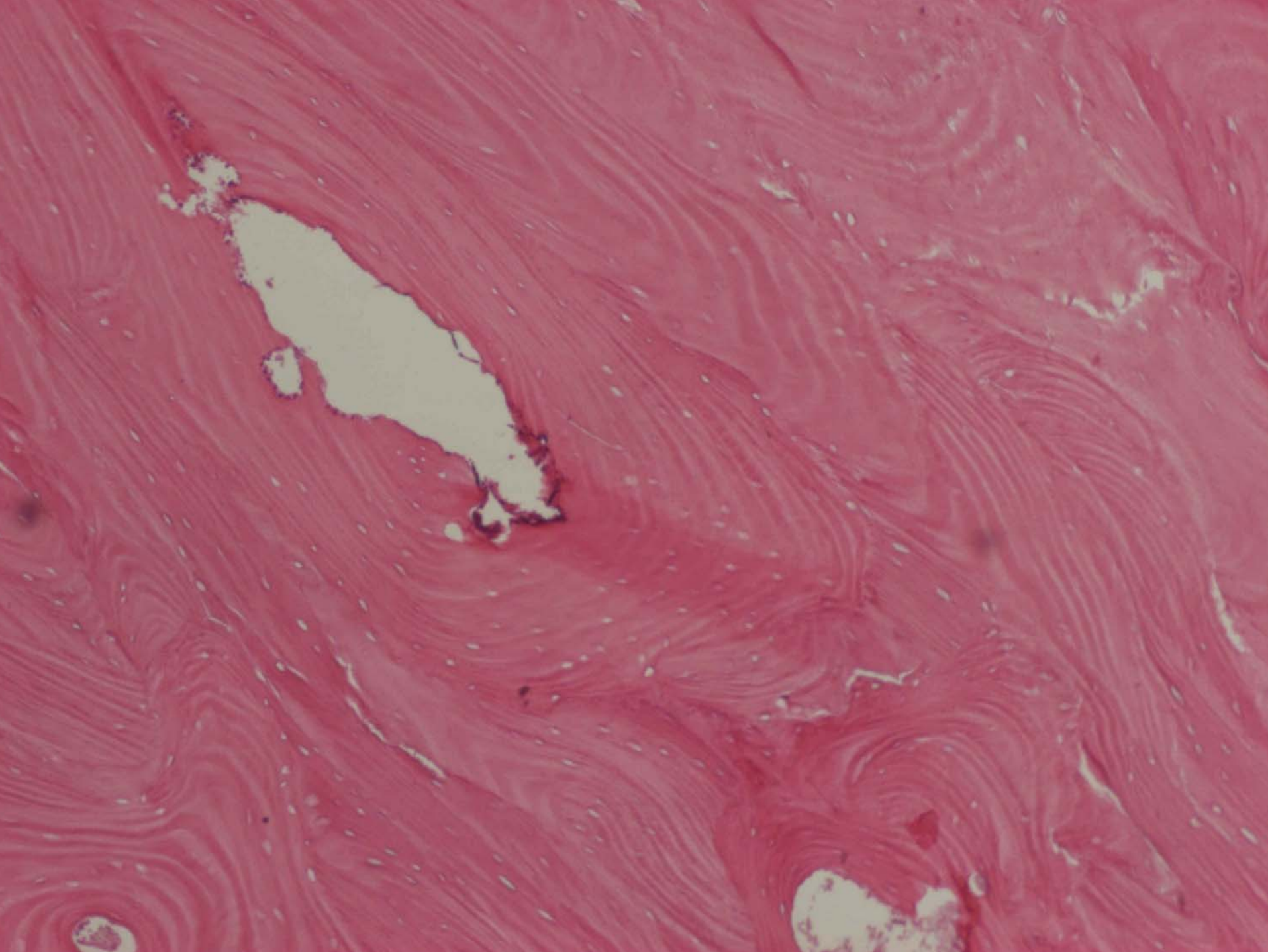












# Výskyt osteonekrózy po aplikaci bisfostonátů (2003-2005)

- Dg-alveolitis a nekróza
- 685 nemocných
- 398 žen
- 287 mužů
- Dg osteonekróza
- 13 nemocných (1,9%)
- 9 žen (v.p. 59,6)
- 4 muži (v.p.53,5)

# **Onemocnění indikující aplikaci bisfosfonátů**

- **4x Ca mammy**
- **2x Lymfom**
- **1x Myelom**
- **2x M.Paget**
- **2x Dialýza**
- **2x Osteoporóza**



# Příčina vyvolávající osteonekrózu

- **Lokalizace**

- 11x dolní čelist
- 2x horní čelist

- **Výkon**

- 11x extrakce zubu
- 1x kostní biopsie
- 1x otlak náhradou



# Způsob léčení

**Konzervativní ošetření** 7

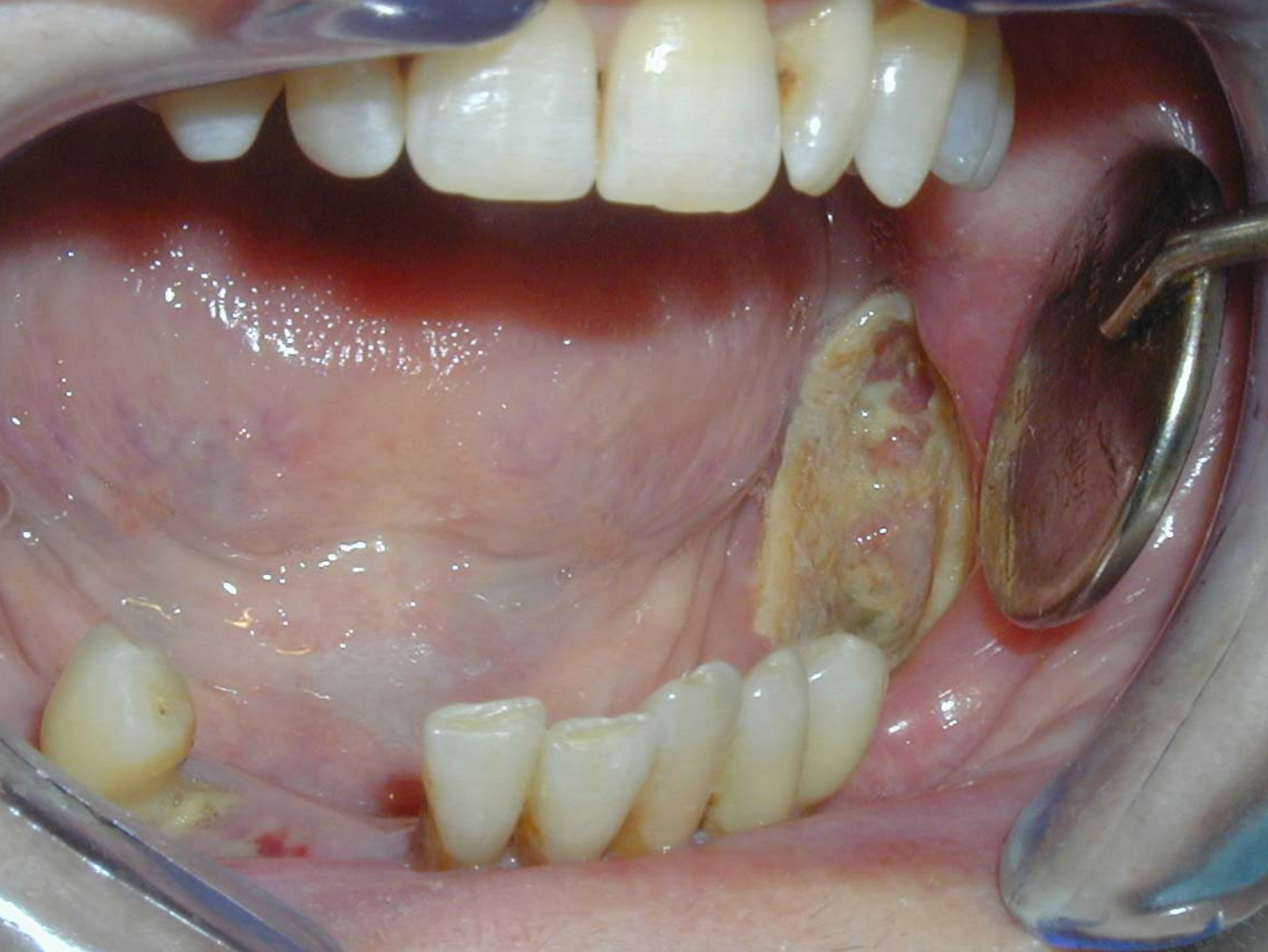(výplach,toaleta,aplikace léčiv)

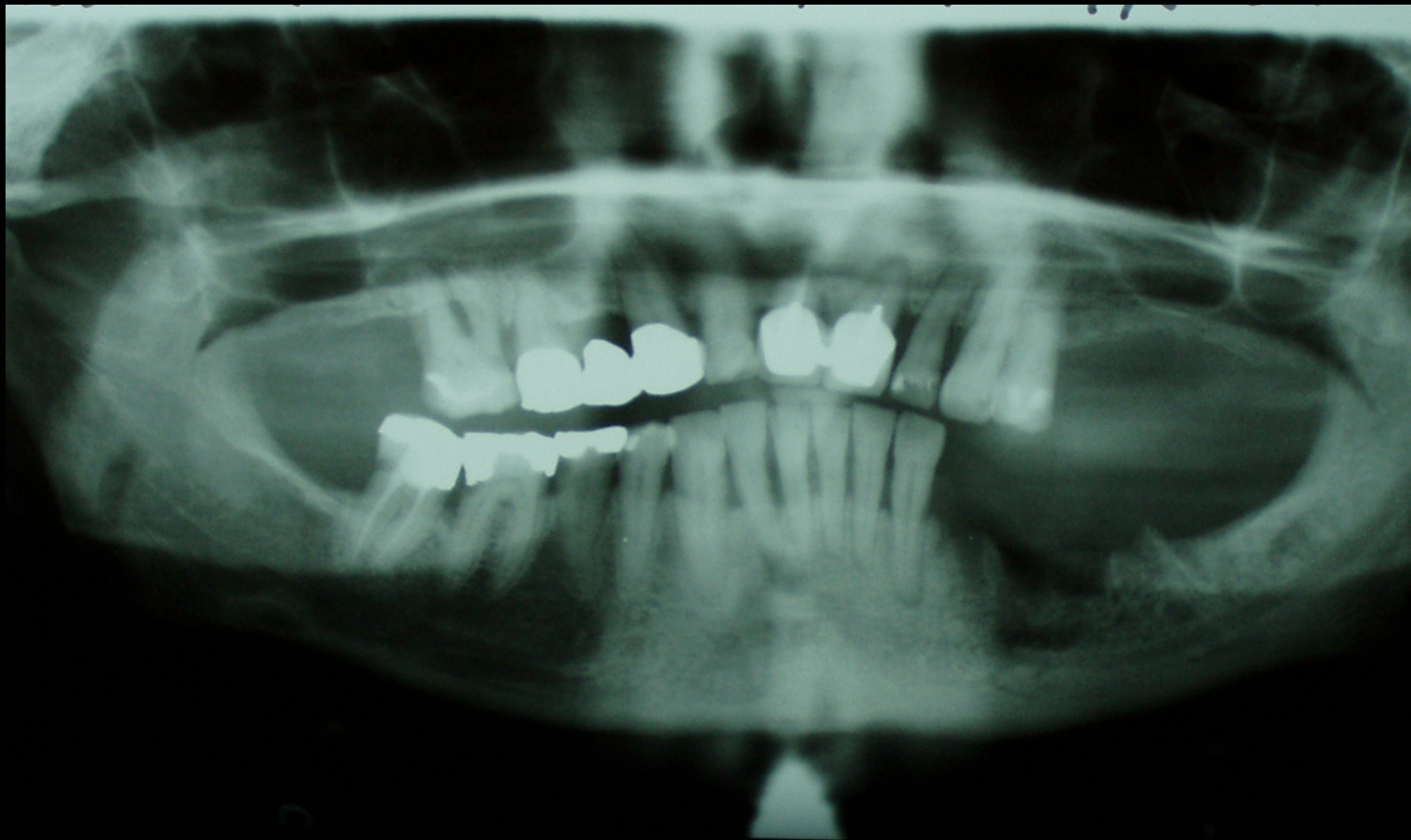**Chirurgická terapie** 5

(egalizace,sekvestrotomie,parc.resekce)

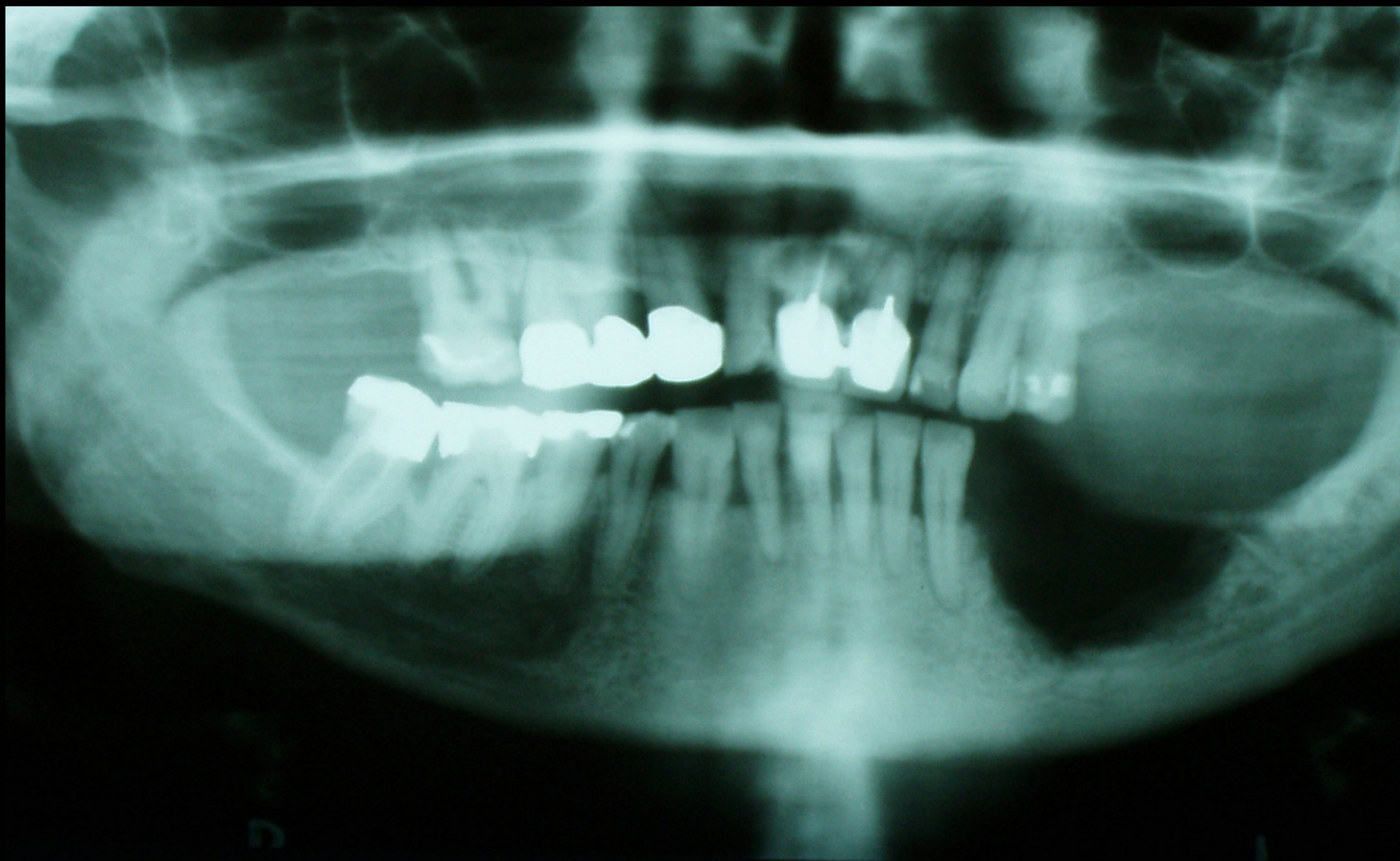
**Osteosyntéza** 1

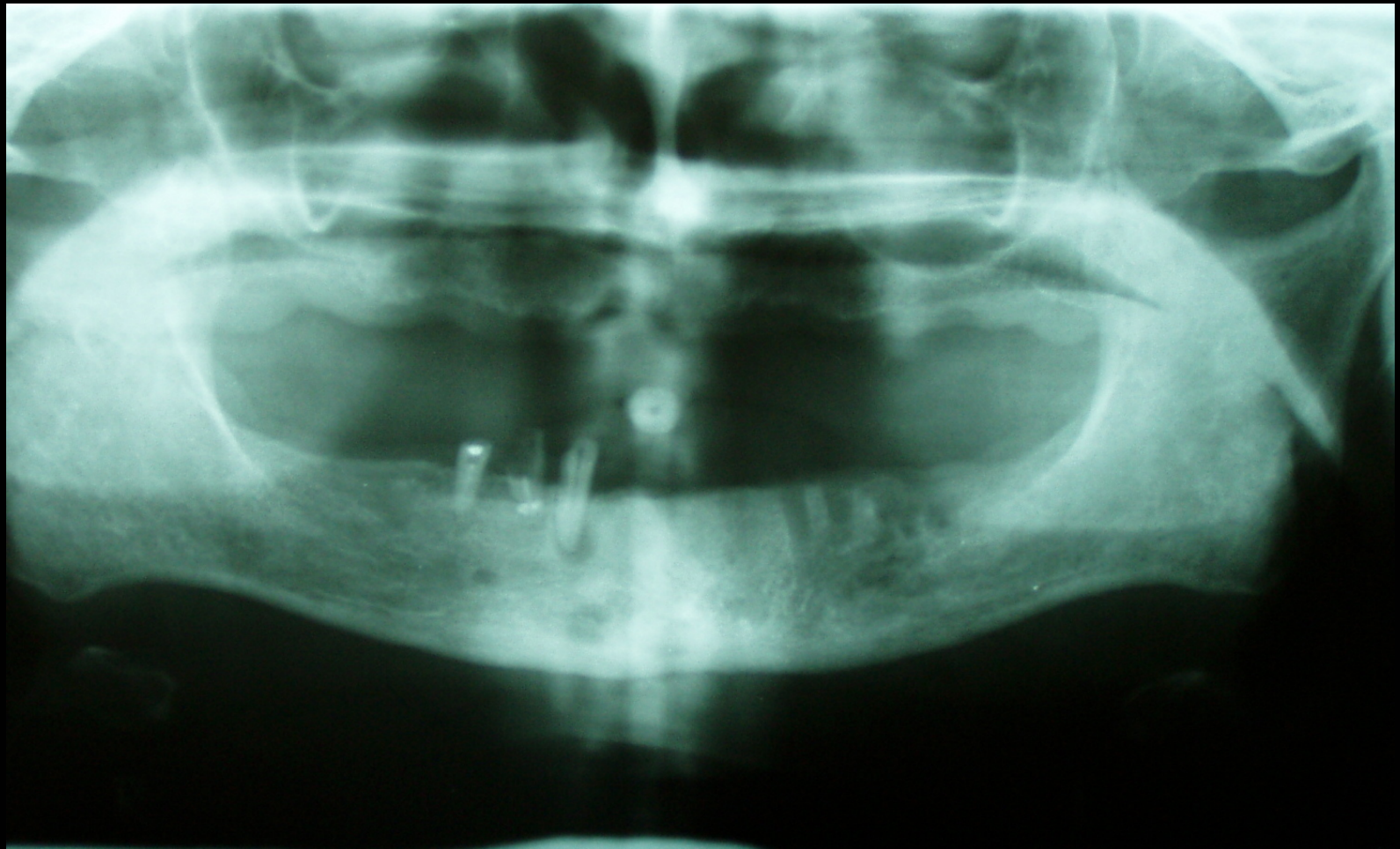
(kostní dlaho AO)



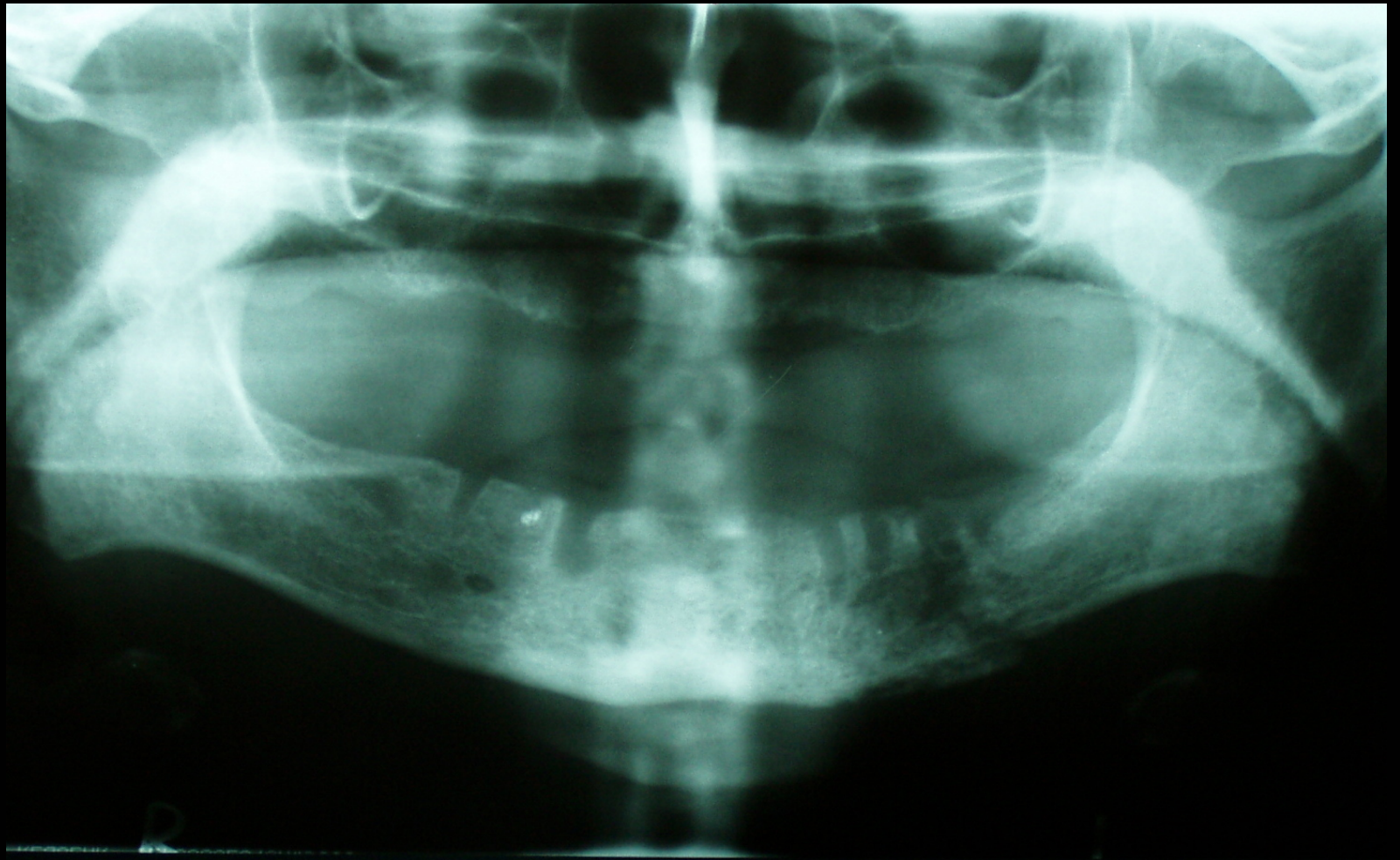


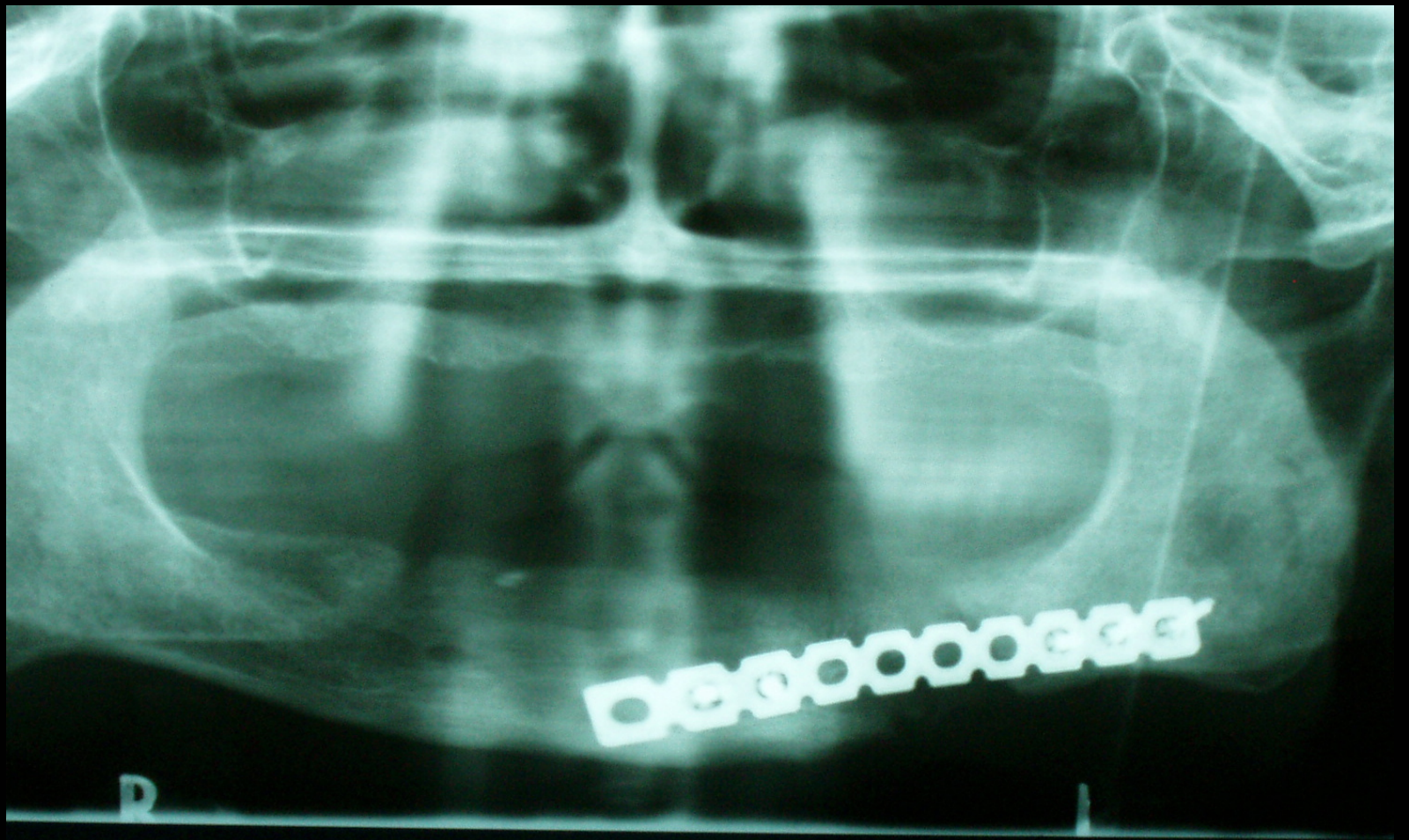














# **Zásady ošetřování nemocných při léčbě bisfosfonáty**

- **Získat informace o zavedené léčbě**
- **Vytvořit mezioborovou spolupráci k odeslání pacienta na odborné zubní vyšetření před zahájením léčby**
- **Preventivní pohled na možné problémy**
- **Důsledně ošetřit zjištěné zubní a čelistní patologické stavy**
- **Postextrakční komplikace odeslat na specializované pracoviště**

**Děkuji Vám za pozornost**

